ΜΕΤΑΒΟΛΗ ΤΩΝ ΥΠΕΡΗΧΟΓΡΑΦΙΚΩΝ ΧΑΡΑΚΤΗΡΙΣΤΙΚΩΝ ΤΩΝ ΘΥΡΕΟΕΙΔΙΚΩΝ ΟΖΩΝ ΜΕΤΑ ΑΠΟ ΔΙΑΔΕΡΜΙΚΗ ΘΕΡΜΙΚΗ ΚΑΤΑΛΥΣΗ ΜΕ ΡΑΔΙΟΣΥΧΝΟΤΗΤΕΣ (RFA)

ΚΟΥΡΣΑΡΟΣ Π, ΚΟΚΚΙΝΗΣ Χ, ΓΚΟΥΣΗΣ Π, ΖΟΡΜΠΑ Κ, ΤΣΕΡΠΕΛΗ Β, ΑΝΑΣΤΑΣΙΑΔΗΣ Γ, ΚΥΠΡΙΑΝΟΥ Ε, ΓΚΕΛΗ Μ.

ΑΚΤΙΝΟΔΙΑΓΝΩΣΤΙΚΟ ΤΜΗΜΑ ΓΑΟΝΑ «Ο ΑΓΙΟΣ ΣΑΒΒΑΣ»

ΕΚΠΑΙΔΕΥΤΙΚΟΙ ΣΤΟΧΟΙ

η παρουσίαση των υπερηχογραφικών χαρακτηριστικών των θυρεοειδικών όζων μετά από διαδερμική θερμική κατάλυση με ραδιοσυχνότητες (RFA).

ΥΛΙΚΟ

Αποτελείται από τα υπερηχογραφήματα 300 ασθενών με συμπτωματικό καλοήθη θυρεοειδικό όζο, που υποβλήθηκαν σε RFA, το χρονικό διάστημα από 2ο/2021 - 2ο/2025. Μετά την RFA οι ασθενείς προσήλθαν για υπερηχογραφικό επανέλεγχο σε 1-3, 6 και 12 μήνες και έκτοτε ετησίως.

- Και οι 100 όζοι μετά την RFA ανάπτυξαν ιδιαίτερη απεικόνιση.
- Ανεξαρτήτως απεικόνισης προ RFA, οι θερμοκαυτηριασμένοι όζοι απεικονίσθηκαν
  1. συμπαγείς,
  2. υποηχογενείς ή έντονα υποηχογενείς,
  3. με ασαφή όρια,
  4. αλλαγή σχήματος
  5. και αποτιτανώσεις, χωρίς αγγείωση.
- Αν είχε παραμείνει μη θερμοκαυτηριασμένο τμήμα, αυτό θα απεικονίζεται ηχογενές, με ή χωρίς αγγείωση.
- Στους τακτικούς επανελέγχους παρατηρήθηκε σταδιακή μείωση των διαστάσεων των όζων, πλην του μη θερμοκαυτηριασμένου τμήματος (παρέμεινε αμετάβλητο ή μεγάλωσε).

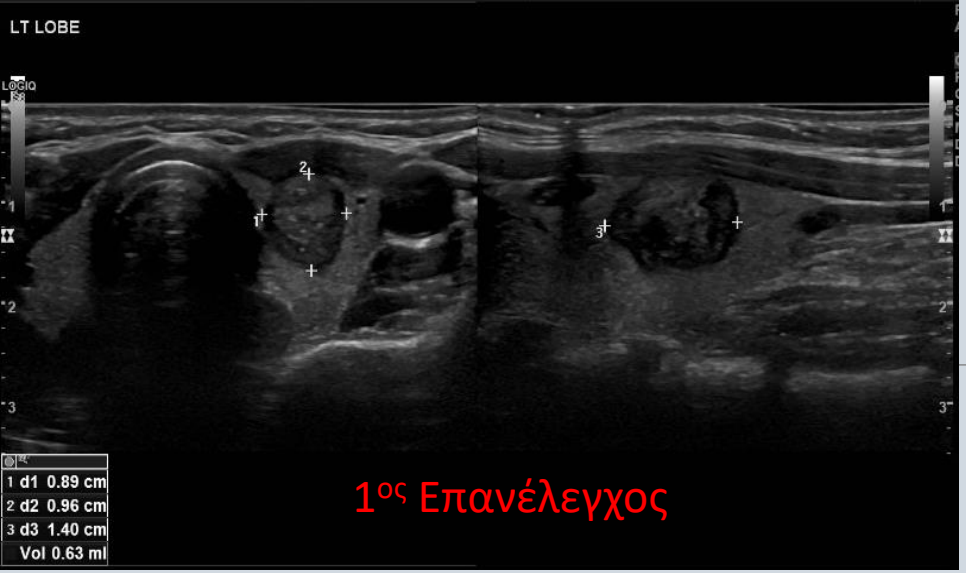

1ος Επανέλεγχος

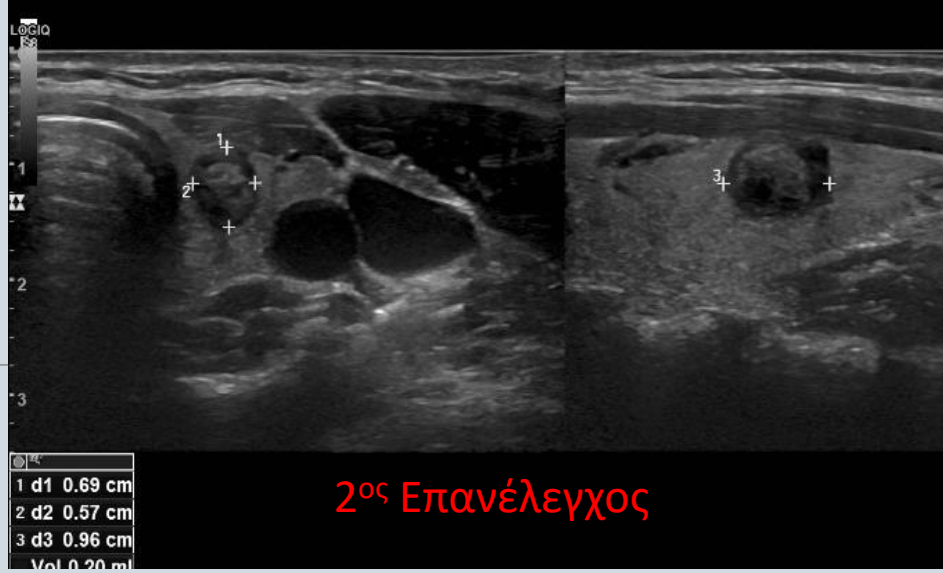

2ος Επανέλεγχος

ο θερμοκαυτηριασμένος όζος απεικονίσθηκε συμπαγής, έντονα υποηχογενής, με σχετικά σαφή όρια, taller than wide και ελαφρώς λοβωτή παρυφή.

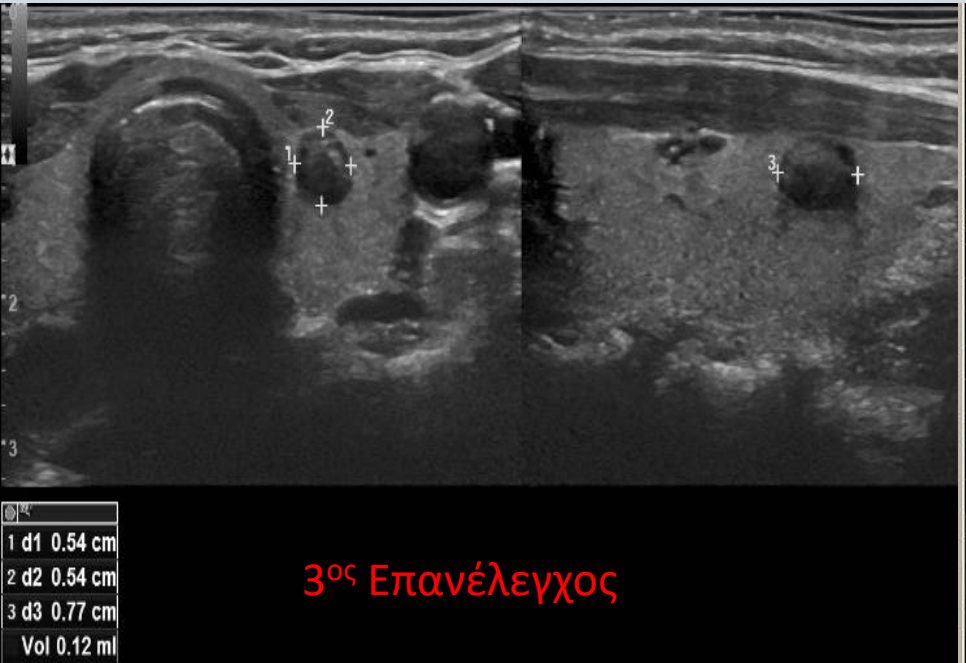

3ος Επανέλεγχος

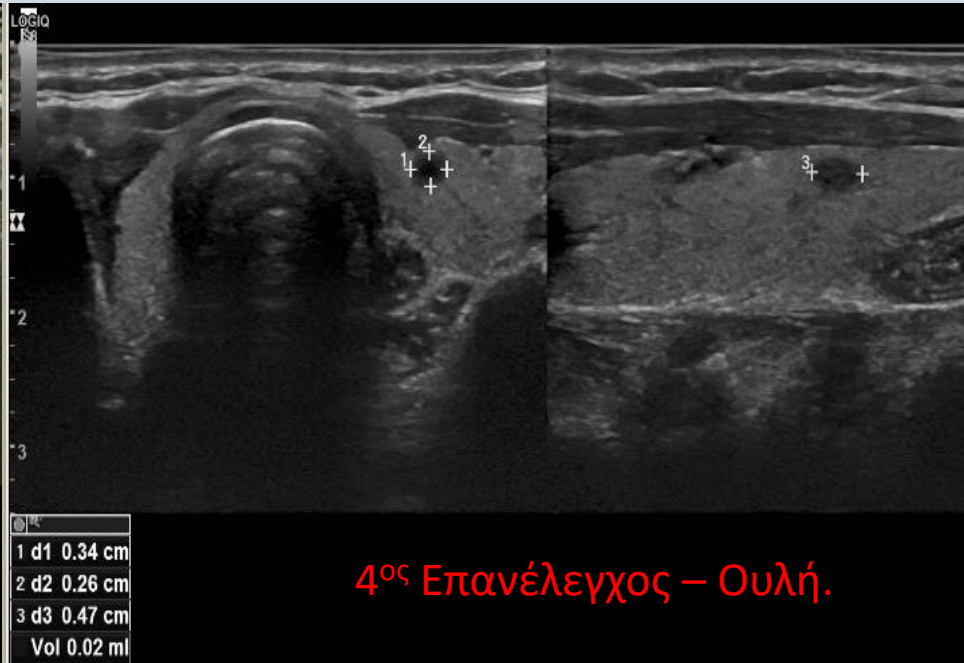

4ος Επανέλεγχος – Ουλή.

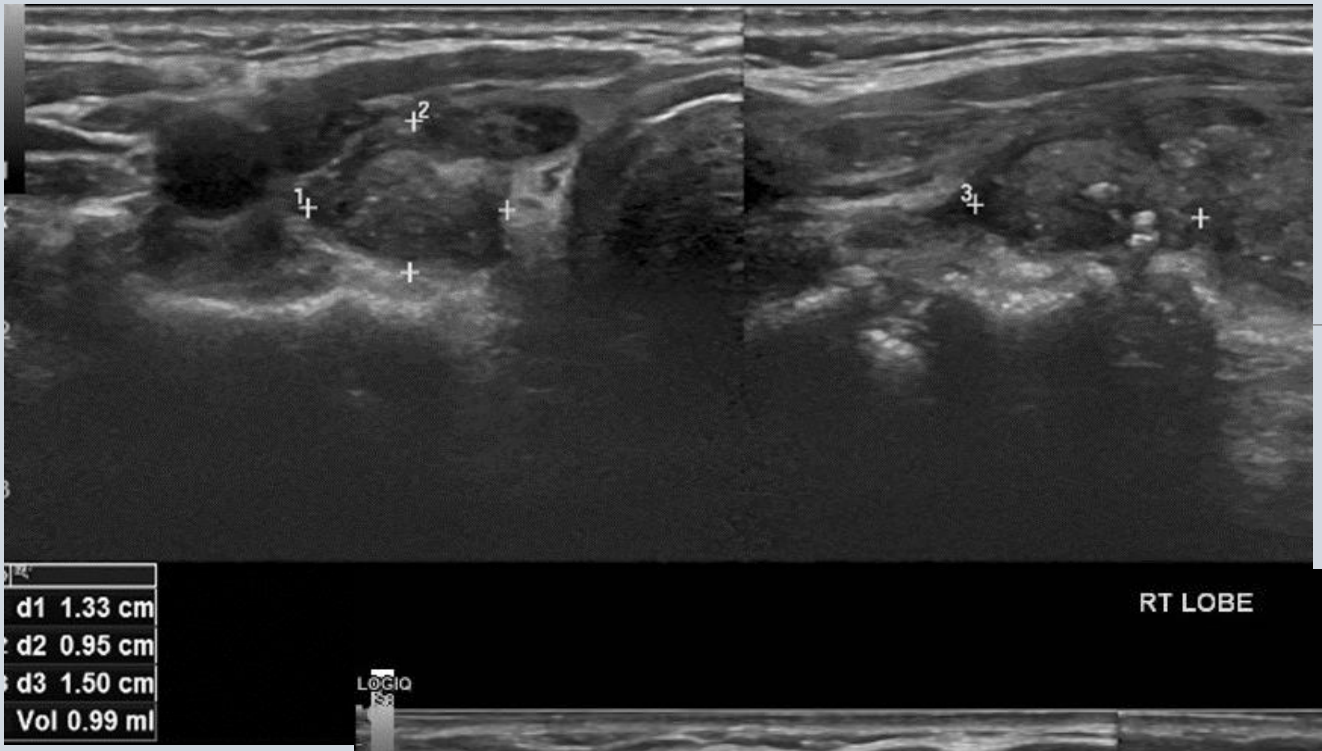

ο θερμοκαυτηριασμένος όζος απεικονίσθηκε συμπαγής, υποηχωγενής, με σχετικά ασαφή όρια, αλλαγή σχήματος (ανώμαλη παρυφή) και αποτιτανώσεις (μακρο-μικρό) , χωρίς αγγείωση.

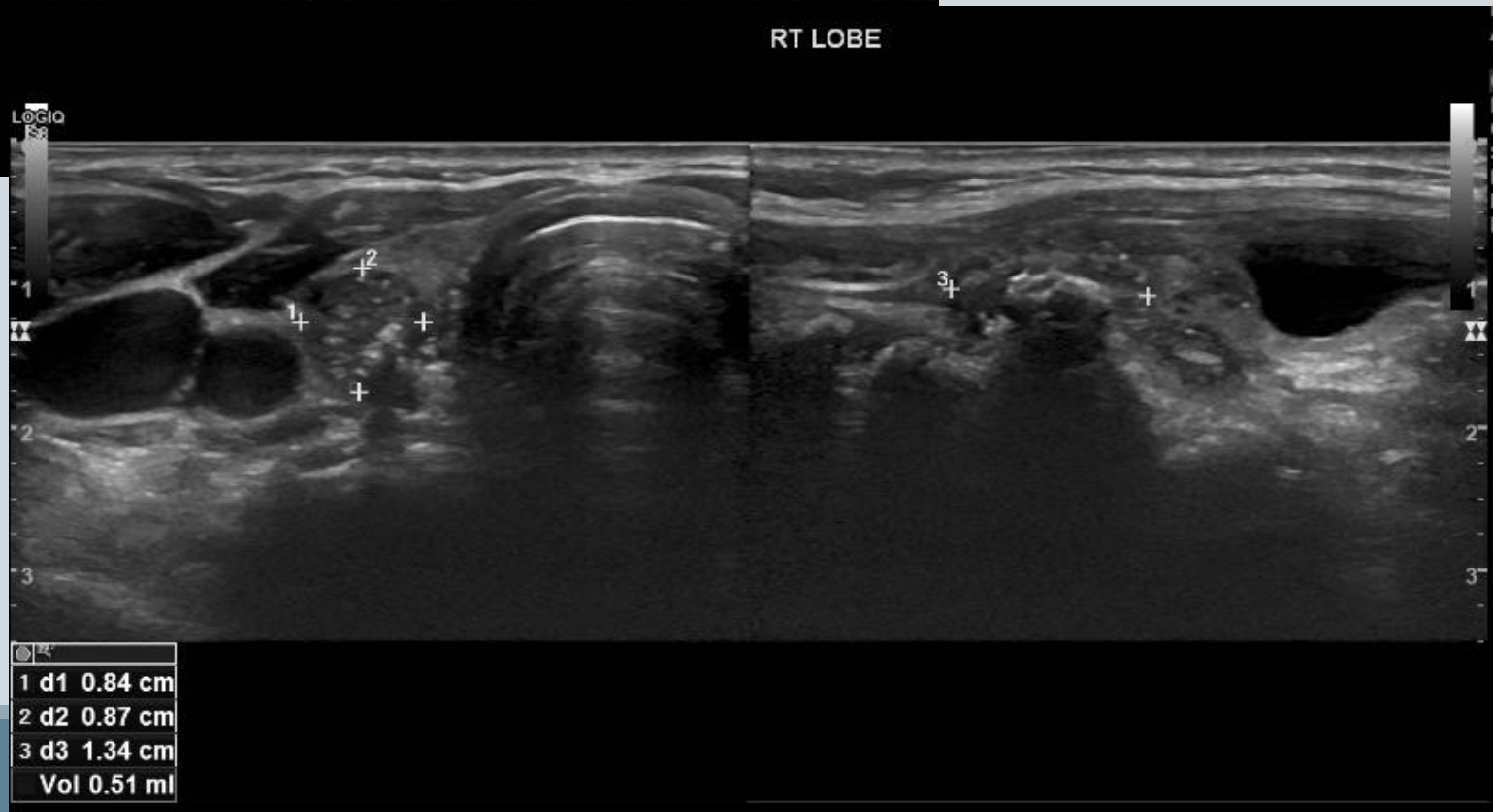

ΣΥΜΠΕΡΑΣΜΑΤΑ

- Μετά την RFA, παρατηρείται μεταβολή της υπερηχογραφικής εικόνας του καυτηριασμένου όζου που πολλές φορές προσλαμβάνει ύποπτα χαρακτηριστικά (EU-TIRADS 5).

- Όμως η σταδιακή σμίκρυνση του μεγέθους του όζου και η τακτική υπερηχογραφική παρακολούθηση του ασθενή και η σύγκριση των υπερηχογραφικών εικόνων του θυρεοειδή απομακρύνει την πιθανότητα υποκρυπτόμενης κακοήθειας.

- Οι ακτινολόγοι και οι ενδοκρινολόγοι πρέπει να ενημερωθούν και να εξοικειωθούν με την εικόνα των θερμοκαυτηριασμένων όζων, ώστε να μην θεωρούνται ως ύποπτοι (EU-TIRADS 5) και να μην συστήνονται μη χρήσιμες FNA, με αποτέλεσμα ανησυχία αλλά και κόστος στους ασθενείς και στο Σύστημα Υγείας.