ΑΧΕΠΑ
ΠΑΝΕΠΙΣΤΗΜΙΑΚΟ ΓΕΝΙΚΟ ΝΟΣΟΚΟΜΕΙΟ ΘΕΣΣΑΛΟΝΙΚΗΣ

Διευθυντής: Παναγιώτης Πρασόπουλος, Καθηγητής Ακτινολογίας

Όταν το πρόβλημα δεν είναι στο ΚΝΣ: Παρουσίαση συνδρόμου θωρακικής εξόδου σε παιδιατρικό ασθενή με λιποθυμικά επεισόδια

Κουρδάκης Δημήτριος[1], Ζυγούρη Βασιλική[1], Καρασακαλίδου Μαρία[1], Σμιλίδης Ιωάννης[1], Μπαφίτης Βασίλειος[1], Τσατσαρέλη Βικτώρια[2], Σαραφόπουλος Απόστολος[1], Πρασόπουλος Παναγιώτης[1]

[1] Εργαστήριο Κλινικής Ακτινολογίας, Πανεπιστημιακό Γενικό Νοσοκομείο Θεσσαλονίκης «ΑΧΕΠΑ»

[2] Γενικό Νοσοκομείο Θεσσαλονίκης «Γ. Γεννηματάς»

Εισαγωγή-Εκπαιδευτικοί στόχοι

- Η παρουσίαση ενδιαφέροντος περιστατικού με σύνδρομο θωρακικής εξόδου, η κατανόηση των απεικονιστικών ευρημάτων και η ανάδειξη της σημασίας των δυναμικών δοκιμασιών.
- Το σύνδρομο θωρακικής εξόδου είναι ένα σύνολο συμπτωμάτων που προκύπτουν από την συμπίεση του βραχιονίου πλέγματος ή των αγγειακών δομών της περιοχής από παρακείμενες δομές, όπως υπεράριθμες πλευρές, οστικές δυσμορφίες, ετερότοπες θέσεις οστών, υπερτροφικές μυϊκές δεσμίδες καθώς και παρουσία κύστεων ή όγκων στην περιοχή.
- Η κλινική εικόνα ποικίλλει ανάλογα με την δομή που συμπιέζεται. Στη νευρογενή, εμφανίζονται αιμωδίες, υπαισθησία, αδυναμία, καυστικό άλγος και διαταραχές κινητικότητας. Στην περίπτωση φλεβικής συμπίεσης, μπορεί να παρατηρηθεί οίδημα, διάταση επιφανειακών φλεβών, φλεβοθρόμβωση και αίσθημα βάρους στα άνω άκρα, ενώ σε αρτηριακή συμπίεση εμφανίζεται ωχρότητα, ψυχρότητα, μειωμένες σφύξεις και ισχαιμικό άλγος.
- Η θεραπεία του συνδρόμου είναι συνήθως συντηρητική με φάρμακα, φυσικοθεραπεία και ειδικό ασκησιολόγιο. Σε ανθεκτικές περιπτώσεις επιλέγεται η χειρουργική επέμβαση.

Υλικό - Παρουσίαση Περιστατικού

- Αγόρι 8-ετών με γυμνασμένη σωματοδομή και ενασχόληση με την ιστιοπλοΐα παραπέμφθηκε λόγω επανειλημμένων λιποθυμικών επεισοδίων εκλυόμενων σε συγκεκριμένες κινήσεις.
- Η διερεύνηση επικεντρώθηκε αρχικά στο ΚΝΣ όπου δεν αναδείχθηκε κάτι αξιόλογο ούτε στην κλινική εξέταση ούτε στον MRI έλεγχο. Στην συνέχεια ζητήθηκε υπερηχογραφικός έλεγχος των μεγάλων αγγείων του τραχήλου.
- Η εξέταση υπερήχων έγινε με γραμμικούς transducers υψηλών συχνοτήτων και με έγχρωμη υπερηχογραφία Doppler (CDUS) σε ύπτια θέση, καθώς και σε δυναμικό έλεγχο στις αναφερόμενες θέσεις έκλυσης των συμπτωμάτων.

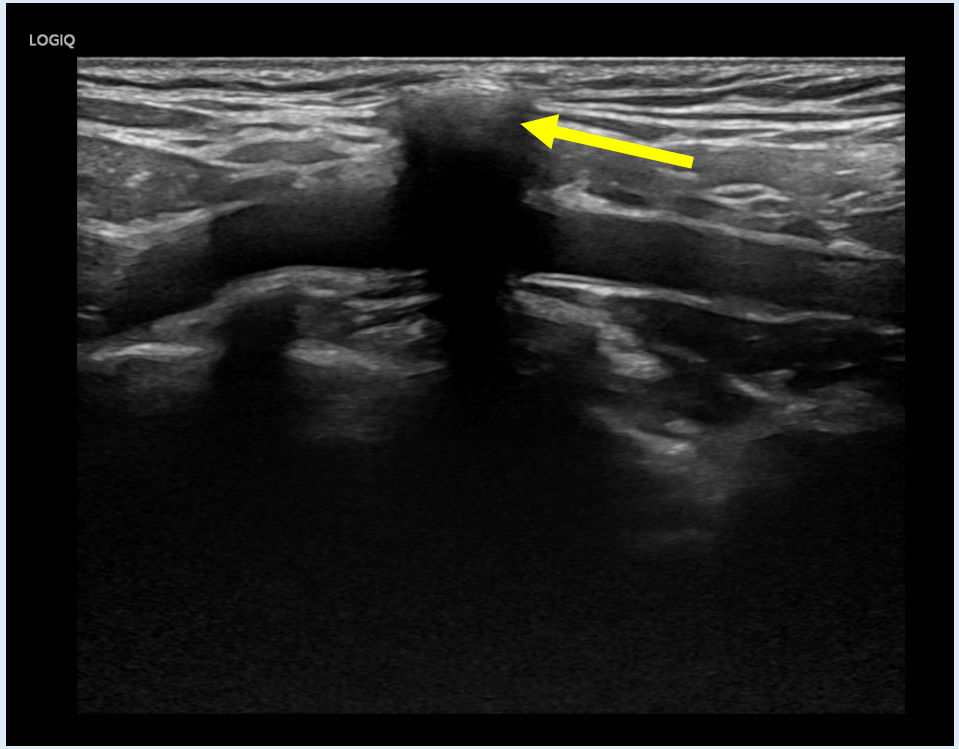

Εξέταση σε ύπτια θέση: Ανάδειξη υπεράριθμης ανώμαλης αυχενικής πλευράς αριστερά (βέλος)

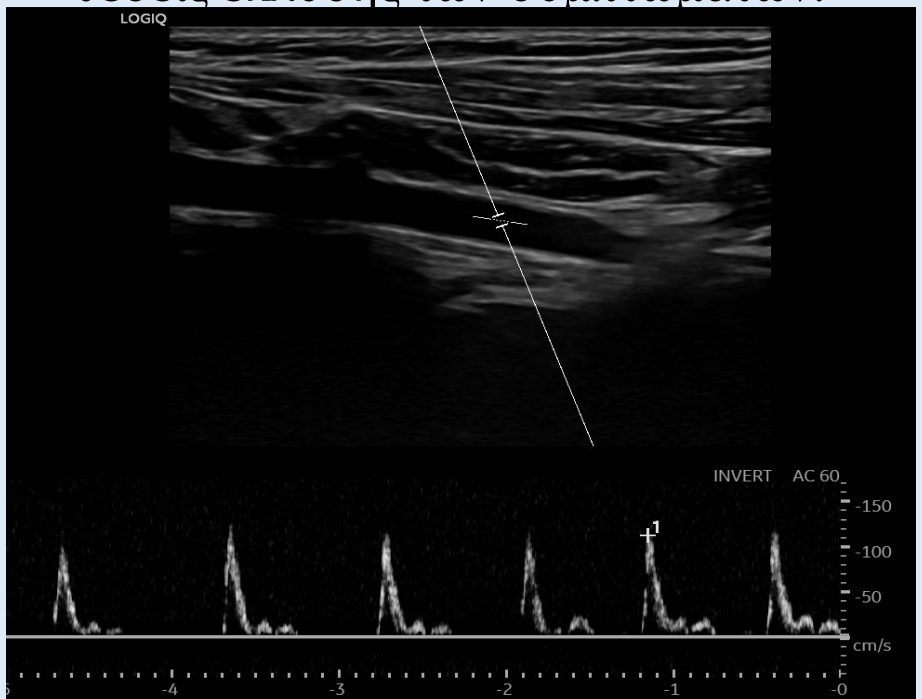

Εξέταση σε ύπτια θέση: Ανάδειξη φυσιολογικών κυματομορφών κατά τον Doppler έλεγχο της αριστερής υποκλειδίου αρτηρίας.

- Κατά τον έλεγχο υπεραπαγωγής του άνω άκρου σε 180°, παρατηρήθηκαν ευρήματα συμβατά με διαλείπουσα συμπίεση της υποκλείδιας αρτηρίας και με προκαλούμενη στένωση του αυλού έως 80%.
- Προς επιβεβαίωση της διάγνωσης, διενεργήθηκε συμπληρωματική ακτινογραφία θώρακος όπου αναδείχθηκε η παρουσία υπεράριθμων αυχενικών πλευρών άμφω.

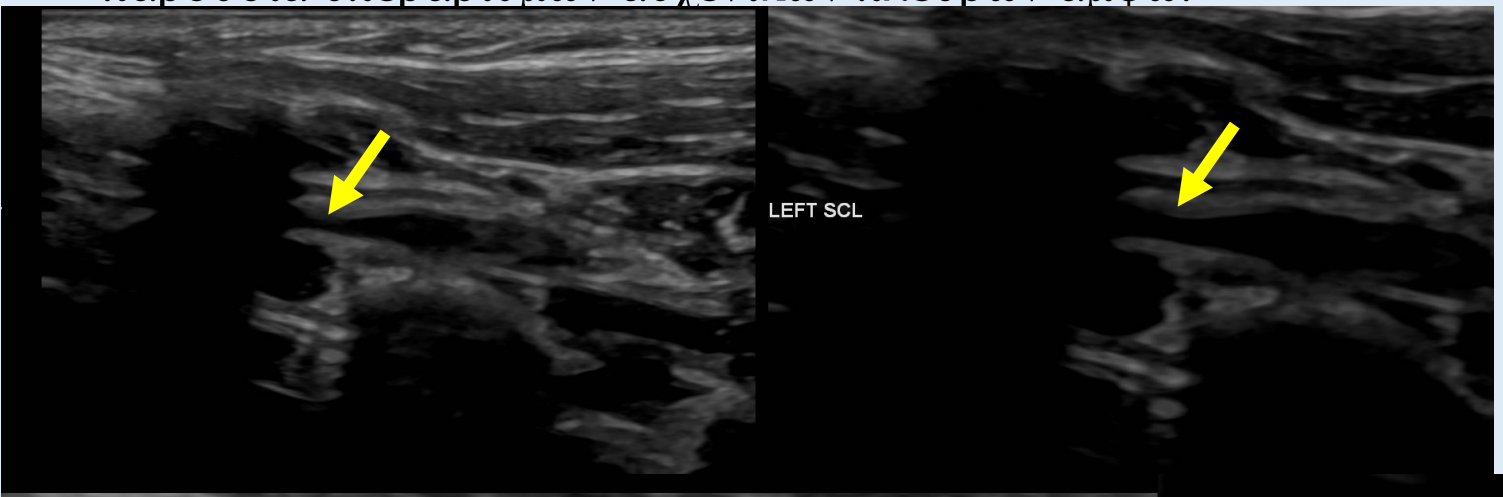

Ανάδειξη της στένωσης της υποκλειδίου αρτηρίας σε B-Mode κατά την δυναμική εξέταση.

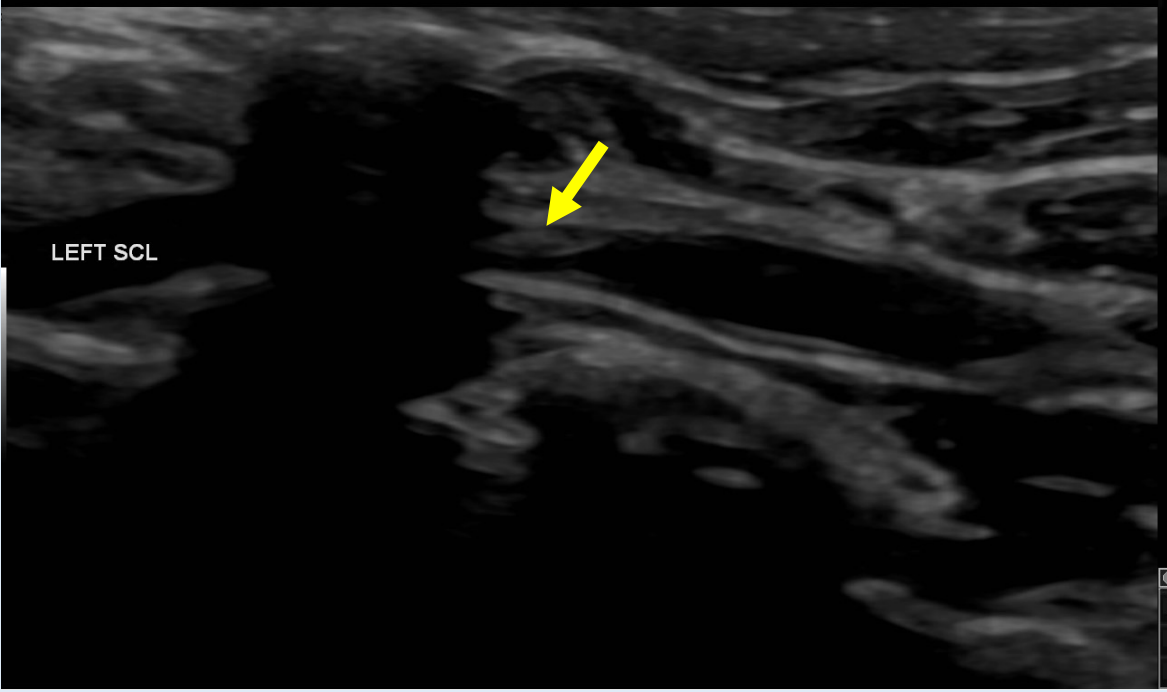

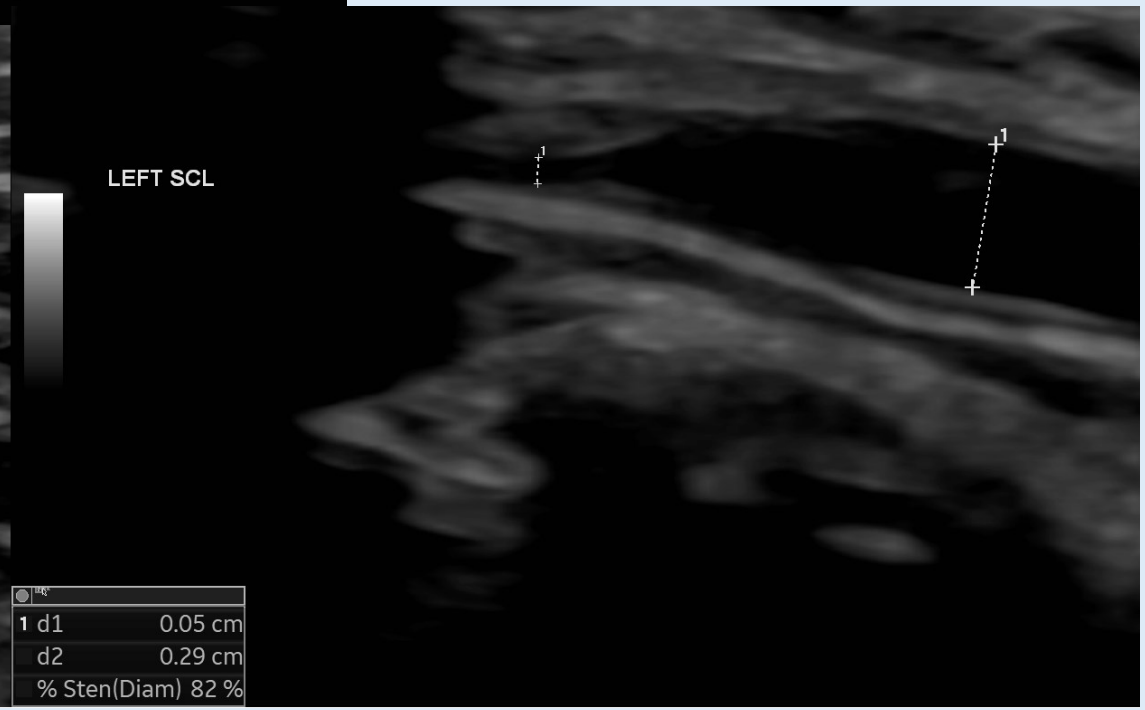

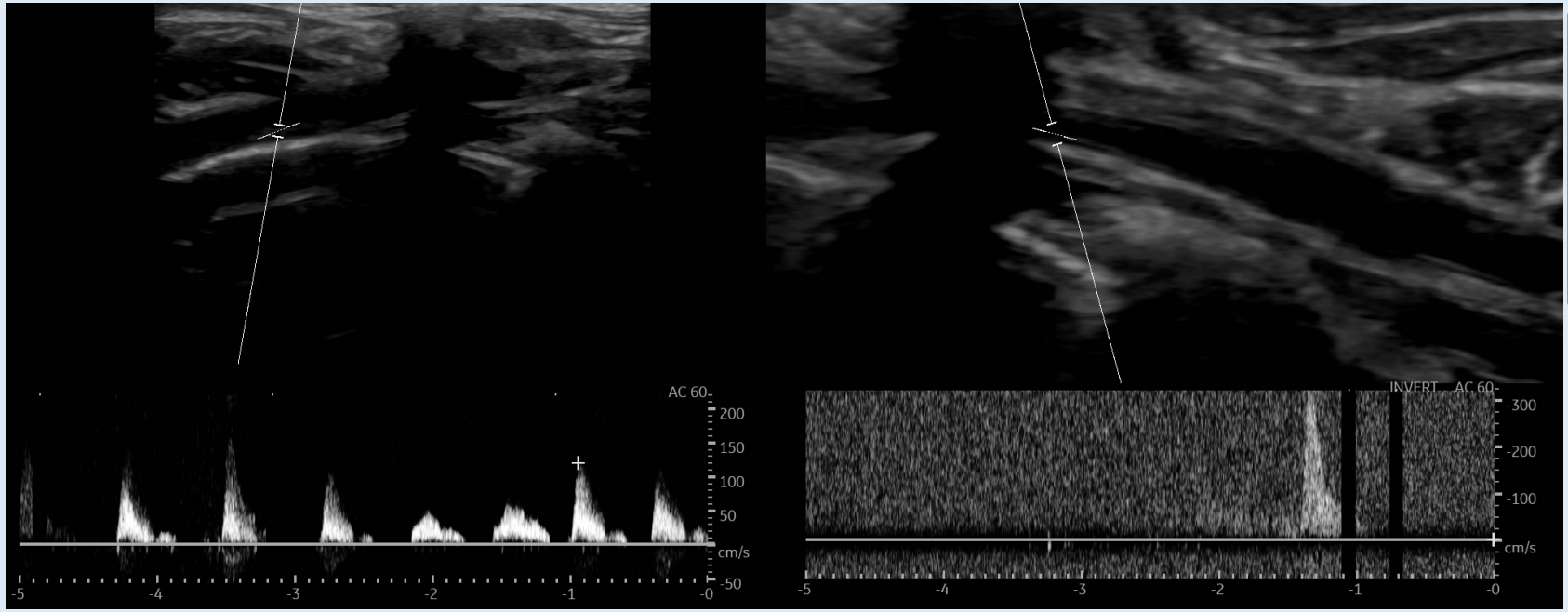

Ανάδειξη α) παθολογικών κυματομορφών προστενωτικά με σημαντική πτώση των ταχυτήτων ροής (αριστερή εικόνα)
β) πολύ υψηλές ταχύτητες > 300cm/sec αναγνωρίζονται στο επίπεδο της στένωσης

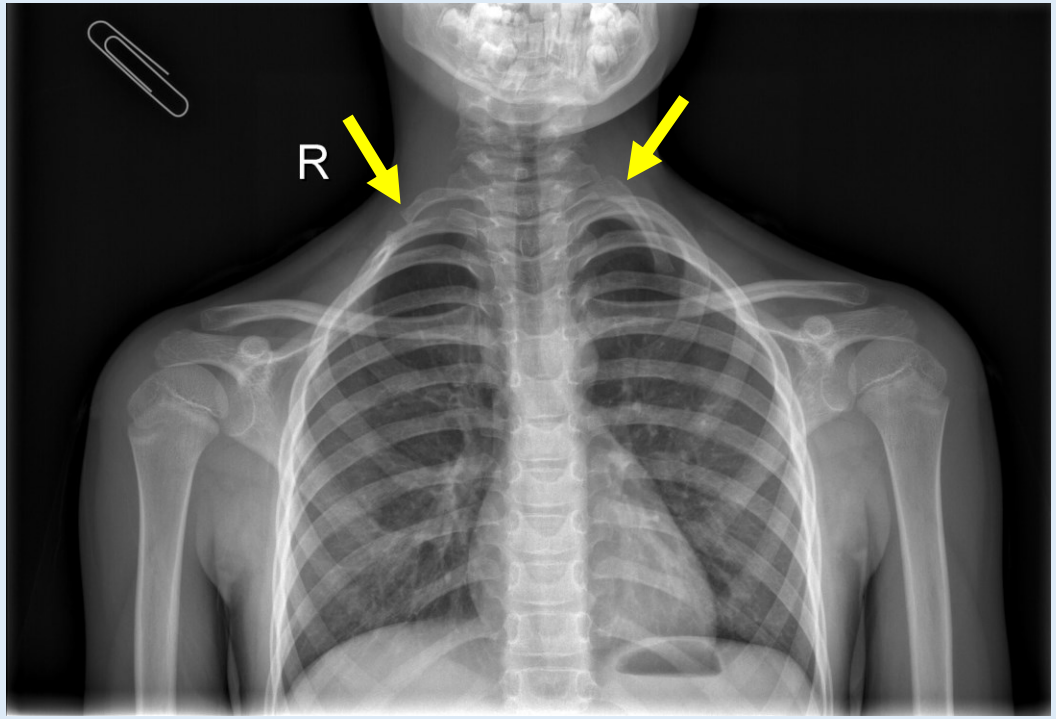

Α/Α Θώρακος:
Παρατηρούνται υπεράριθμες ανώμαλες αυχενικές πλευρές άμφω.

<u>Συμπέρασμα</u>:
Κατά την δυναμική εξέταση παρατηρήθηκε παροδική στένωση μεγάλου βαθμού της αριστερής υποκλειδίου αρτηρίας. Λόγω του αυξημένου καρδιακού ρυθμού κατά την διάρκεια της άσκησης, καθώς και του αρκετά μεγάλου βαθμού στένωσης θεωρήθηκε ότι προκαλείται παροδικό σύνδρομο υποκλοπής στο σύστημα της αριστερής καρωτίδας - αριστερής σπονδυλικής αρτηρίας, το οποία εκλύει την συμπτωματολογία των πολυάριθμων λιποθυμικών επεισοδίων.

1)Panther EJ, et al. Thoracic outlet syndrome: a review. J Shoulder Elbow Surg. 2022
2)Jones MR, et al. Thoracic Outlet Syndrome: A Comprehensive Review of Pathophysiology, Diagnosis, and Treatment. Pain Ther. 2019