ΟΓΚΟΚΥΤΤΑΡΙΚΟ ΑΔΕΝΩΜΑ ΣΕ ΕΔΑΦΟΣ ΠΟΛΥΟΖΩΔΟΥΣ ΒΡΟΓΧΟΚΗΛΗΣ

Πρίφτης Δ., Τσατσαρέλη Β., Ουρουμίδου Χ., Παπαδημητρίου Α.

ΑΚΤΙΝΟΛΟΓΙΚΟ ΤΜΗΜΑ Γ.Ν.Θ. «Γ. ΓΕΝΝΗΜΑΤΑΣ»

ΕΚΠΑΙΔΕΥΤΙΚΟΙ ΣΤΟΧΟΙ

- Το ογκοκυτταρικό αδένωμα (αναφέρεται συχνότερα και ως τοξικό αδένωμα του θυρεοειδούς αδένα), είναι ένας μονήρης καλοήθης όζος θυρεοειδούς αδένα.
- Λειτουργεί αυτόνομα παράγοντας μεγάλη ποσότητα θυρεοειδικών ορμονών (T3, T4) και οδηγεί σε υπερθυρεοειδισμό καθώς η παραγωγή των ορμονών δεν ρυθμίζεται από την TSH όπως στον φυσιολογικό θυρεοειδή αδένα.
- Ευθύνεται για το 5% των περιπτώσεων του υπερθυρεοειδισμού και η επίπτωσή του αυξάνει με την ηλικία.
- Στην περίπτωση των κυττάρων Hürthle, ο όρος "ογκοκυτταρικό" μπορεί να αναφέρεται είτε σε καλοήθη είτε σε κακοήθη όγκο.

ΥΛΙΚΟ

- Άνδρας 69 ετών παραπέμφθηκε στο τμήμα μας για υπερηχογράφημα θυρεοειδούς αδένα λόγω πρόσφατης διάγνωσης υπερθυρεοειδισμού από τις αιματολογικές εξετάσεις (TSH 0,031μIU/mL FT4 0,94ng/dL).
- Διενεργήθηκε υπερηχογράφημα θυρεοειδούς αδένα και τραχηλικής χώρας, με ηχοβολέα linear συχνότητας 4-20MHz (αρχικά υπερηχογράφημα κλίμακας του γκρι και έπειτα υπερηχογράφημα με έγχρωμο Doppler).
- Διαπιστώθηκαν αυξημένες διαστάσεις του θυρεοειδούς αδένα, έκδηλη ανομοιογένεια αυτού και παρουσία πολλαπλών όζων.
- Στον αριστερό λοβό διακρίνεται ευμεγέθης ανομοιογενής υποηχοϊκός όζος d~3,7cm με εσωτερική και κυρίως περιφερική αγγείωση, που περιβάλλεται από λεπτό πιο υποηχοϊκό τοίχωμα (TI-RADS 4), και έγινε σύσταση για FNA.
- Ο ασθενής υποβλήθηκε σε ολική θυρεοειδεκτομή μετά από 3 μήνες και η βιοψία έδειξε **ογκοκυτταρικό αδένωμα** στον αριστερό λοβό του θυρεοειδούς αδένα χωρίς στοιχεία ενδεικτικά κακοήθους βιολογικής συμπεριφοράς, σε έδαφος οζώδους βρογχοκήλης με στοιχεία αυξημένης λειτουργικής δραστηριότητας.

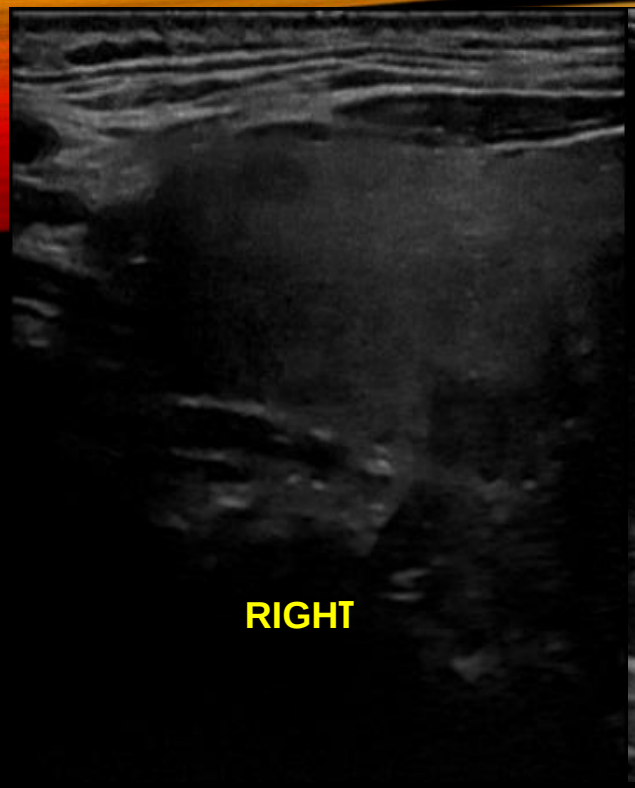

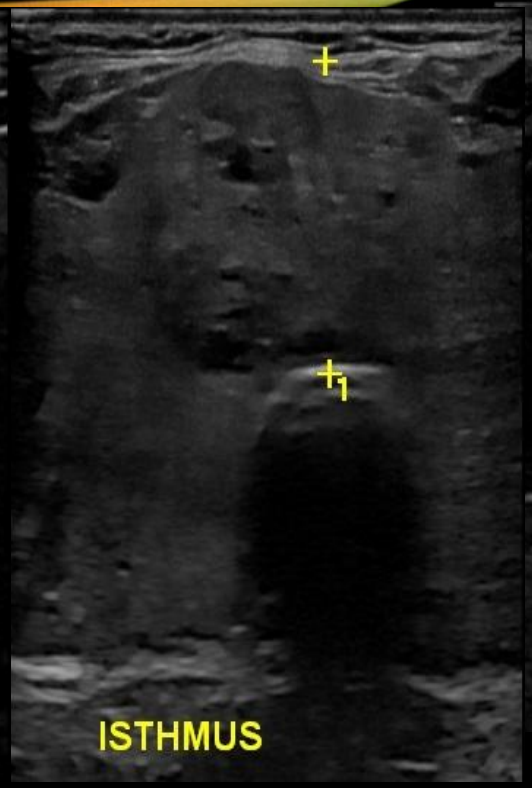

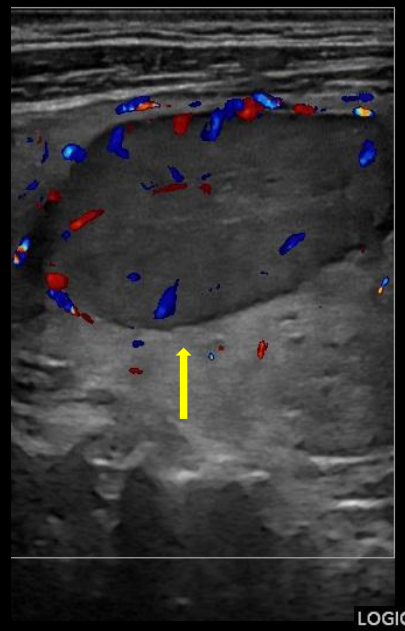

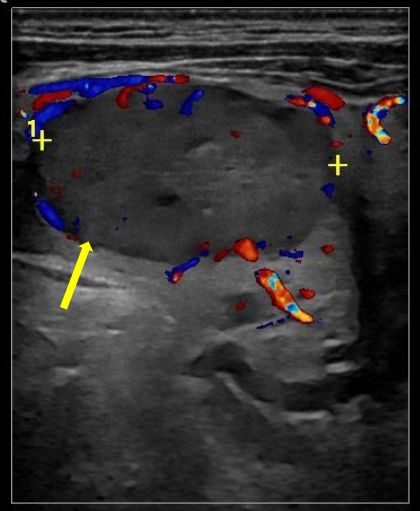

Εικόνες από το US Θυρεοειδούς Αδένα: στις 3 πρώτες εικόνες αριστερά παρατηρείται ο θυρεοειδής αδένας με αυξημένες διαστάσεις, έκδηλη ανομοιογένεια και παρουσία πολλαπλών όζων στον ισθμό και στους δύο λοβούς. Στις 3 εικόνες δεξιά, στον αριστερό λοβό, διακρίνεται ευμεγέθης ανομοιογενής υποηχοϊκός όζος d~3,7cm με εσωτερική και κυρίως περιφερική αγγείωση, που περιβάλλεται από λεπτό πιο υποηχοϊκό τοίχωμα. *Αυτός ο όζος ταυτοποιήθηκε με βιοψία ως ογκοκυτταρικό αδένωμα.*

ΣΥΖΗΤΗΣΗ – ΣΥΜΠΕΡΑΣΜΑΤΑ

- Το ογκοκυτταρικό αδένωμα είναι ένας σπάνιος, καλοήθης όγκος του θυρεοειδούς αδένα.
- Η συχνότητα εμφάνισής του είναι χαμηλή, αντιπροσωπεύοντας λιγότερο από το 5% όλων των όγκων του θυρεοειδούς αδένα.
- Συνήθως δεν παρατηρείται υποτροπή μετά την εκτομή του ογκοκυτταρικού αδενώματος και η συνολική πρόγνωση είναι καλή.
- Είναι σημαντική η αναγνώριση των ύποπτων όζων θυρεοειδούς αδένα, κατά την υπερηχογραφική εξέταση, και η διενέργεια FNA ή βιοψίας για αποκλεισμό κακοήθειας.

Jung CK, Bychkov A, Kakudo K. Update from the 2022 World Health Organization Classification of Thyroid Tumors: A Standardized Diagnostic Approach. Endocrinol Metab (Seoul). 2022 Oct;37(5):703-718.
Wong KS, Angell TE, Barletta JA, Krane JF. Hürthle cell lesions of the thyroid: Progress made and challenges remaining. Cancer Cytopathol. 2021 May;129(5):347-362.
Sherman S, Fariduddin MM, Menon G, et al. Oncocytic (Hürthle Cell) Thyroid Carcinoma. [Updated 2024 Oct 29]. In: StatPearls [Internet]. Treasure Island (FL): StatPearls Publishing; 2025 Jan-.