Η συμβολή της Αξονικής Τομογραφίας στη διαγνωστική εκτίμηση και στον προεγχειρητικό σχεδιασμό της πλήρους χοανικής ατρησίας σε βρέφος: εκπαιδευτική παρουσίαση περιστατικού

- Βασίλειος Παπαλαγάρας[1], Σπυρίδων Παπαδόπουλος[1], Γεώργιος Σαπουρίδης[1], Νικόλαος Αναστασίου[1], Μαριάννα Κουσκουμβεκάκη[1], Ιωάννης Βλάχος [1], Μαρίνα Αδαμοπούλου[1], Αθανασία Αναστασίου[1]
- Γ.Ν.Θ. «Ιπποκράτειο», Θεσσαλονίκη[1]

- Εκπαιδευτικοί Στόχοι
- Η χοανική ατρησία είναι η πιο συχνή συγγενής δυσπλασία (CM) της μύτης, με συχνότητα 1:5000–1:7000 ζώντες γεννήσεις και εμφανίζεται συχνότερα στις γυναίκες. Σύμφωνα με τους **Losee et al. (2004)**, κατατάσσεται ως **Τύπος Ι** στις ρινικές CM. Στο 50% των περιπτώσεων συνυπάρχουν άλλες συγγενείς ανωμαλίες, όπως τα σύνδρομα **CHARGE, Treacher-Collins, Crouzon, Vater, Apert, Down, Edwards, Pfeiffer** και **Antley-Bixler**. Ανάλογα με την αιτία, μπορεί να είναι **συγγενής ή επίκτητη**, ενώ μορφολογικά διακρίνεται σε **οστέινη, μεμβρανώδη ή μικτή, μονόπλευρη ή αμφοτερόπλευρη** και **πλήρη ή μερική**. Μέχρι σήμερα δεν υπάρχει ενιαία θεωρία για την αιτιοπαθογένειά της, αν και έχουν προταθεί εμβρυολογικές διαταραχές κατά το στάδιο της αποκατάστασης της ρινοφαρυγγικής μεμβράνης.
- Οι στόχοι της παρούσας εργασίας είναι: (1) η ανάδειξη της **συμβολής της Αξονικής Τομογραφίας (CT**) στη διαγνωστική και προεγχειρητική εκτίμηση, (2) η **περιγραφή χαρακτηριστικών απεικονιστικών αλλοιώσεων** και (3) η **εκπαιδευτική ενίσχυση** των ακτινολόγων στην αναγνώριση και κατηγοριοποίηση της πάθησης.

- **Υλικό**
- Παρουσιάζεται περίπτωση βρέφους με πλήρη αμφοτερόπλευρη χοανική ατρησία, που προσήλθε στα επείγοντα με σοβαρή δύσπνοια και κυάνωση, η οποία υποχωρούσε με το κλάμα. Η CT τομογραφία ανέδειξε οστέινη απόφραξη των χοανών, πάχυνση του οπίσθιου τμήματος της ύνιδος και των πτερυγοειδικών πλακών, καθώς και παρουσία υγραεριακού επιπέδου, συμβάλλοντας στην ακριβή ανατομική χαρτογράφηση της βλάβης.

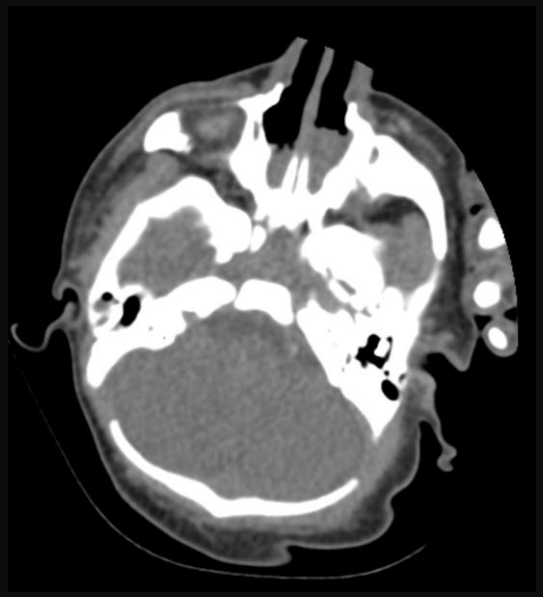

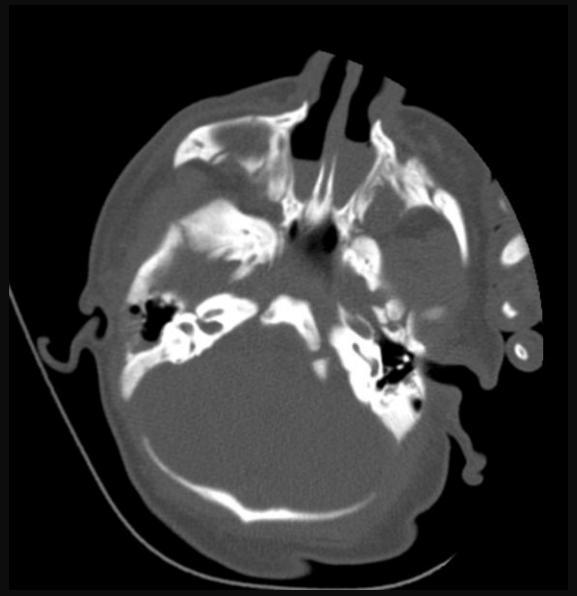

- Η αποκατάσταση πραγματοποιήθηκε ενδοσκοπικά υπό γενική αναισθησία, μέσω της ρινικής οδού. Δεν υπάρχουν εναλλακτικές θεραπείες, καθώς η χειρουργική αποκατάσταση αποτελεί τη μόνη αποτελεσματική μέθοδο για την αποκατάσταση της φυσιολογικής ρινικής αναπνοής. Η CT απεικόνιση αποδείχθηκε καθοριστική για τον προεγχειρητικό σχεδιασμό, την εκτίμηση του πάχους του ατρητικού τμήματος και την εξατομίκευση της θεραπευτικής στρατηγικής.