Προσέγγιση των μη μαζόμορφων αλλοιώσεων στη μαγνητική τομογραφία μαστού με στοχευμένο υπερηχογράφημα: εμπειρία από το Ογκολογικό Νοσοκομείο Αθηνών ΄΄ΑΓΙΟΣ ΣΑΒΒΑΣ΄΄

ΘΕΜΑΤΙΚΗ ΕΝΟΤΗΤΑ: ΜΑΣΤΟΣ

Π. Πήττα[1], Ε. Κυπριανού[1], Μ. Μηλάτου[1], Ν. Κρητικός[1], Ε. Γεωργιου[1],

[1]*(Τμήμα Απεικόνισης Μαστού, Γ.Α.Ο.Ν.Α. «Ο Άγιος Σάββας»)*

Εισαγωγή: Non-Mass Enhancement (NME) στη μαγνητική τομογραφία μαστού ορίζεται ως περιοχή ενίσχυσης που δεν σχηματίζει μάζα και δεν αντιστοιχεί σε εστία (<5 mm) . Αξιολογείται με βάση την κατανομή (focal, linear, segmental, regional, multiple regions, diffuse) και το πρότυπο ενίσχυσης (homogeneous, heterogeneous, clumped, clustered-ring)

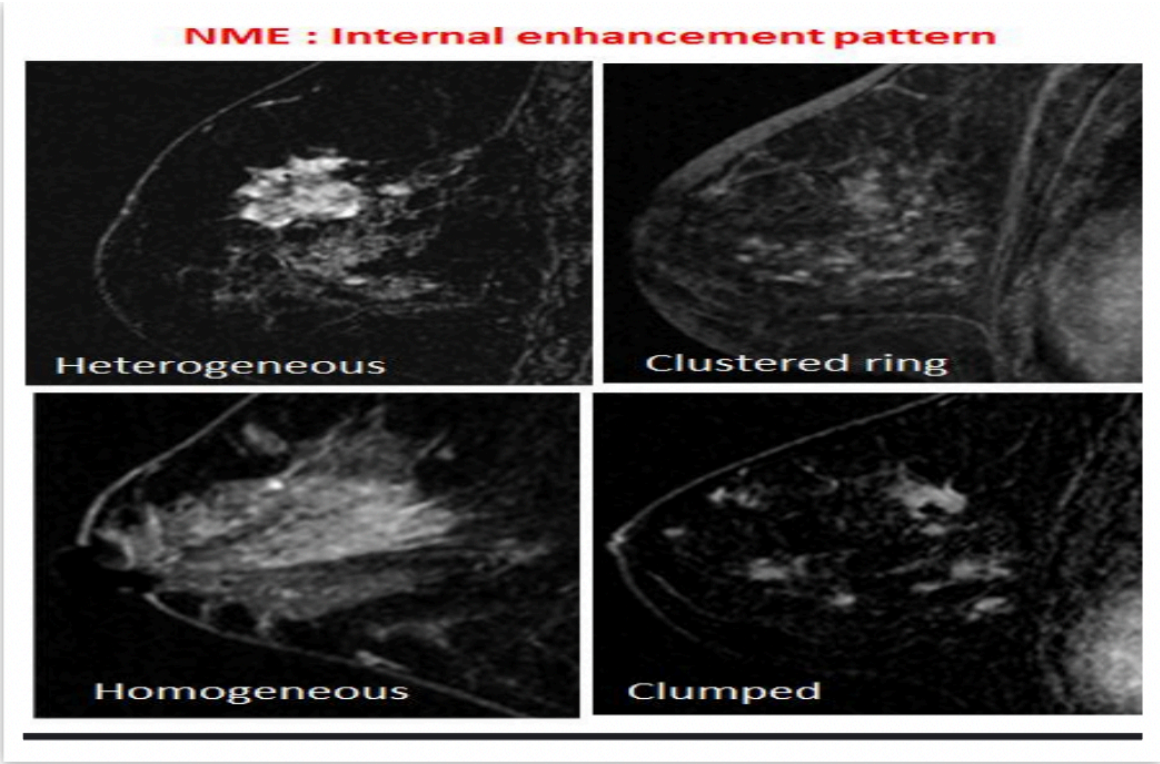

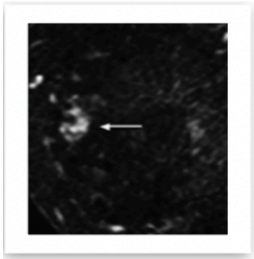

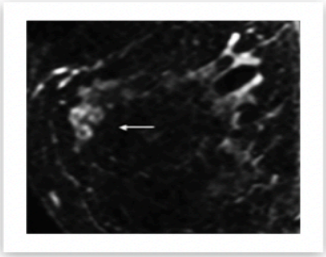

Εικόνα 1 focal clustered ring

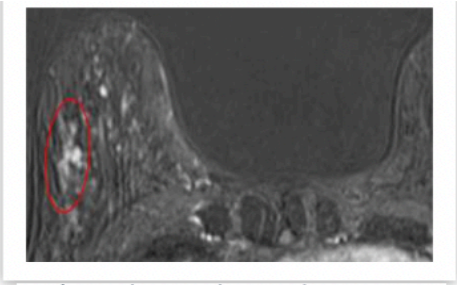

Εικόνα 2 linear clumped

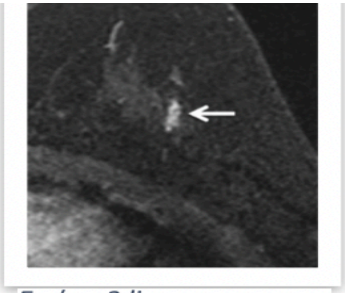

Εικόνα 3 linear heterogeneous

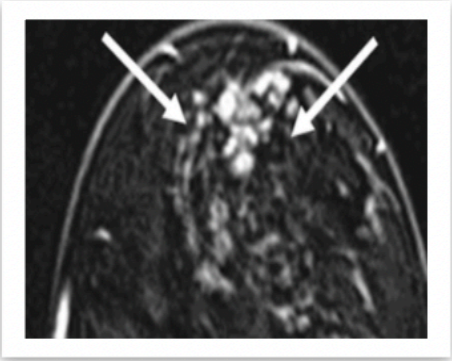

Εικόνα 4 segmental clumped

Ιδιαίτερα η segmental κατανομή και το clustered-ring πρότυπο σχετίζονται με υψηλότερη πιθανότητα κακοήθειας (συχνότερα DCIS) ενώ τα regional ή diffuse μοτίβα συχνά αντιστοιχούν σε καλοήθεις ή φυσιολογικές καταστάσεις (π.χ. BPE, ινοκυστικές αλλοιώσεις). Οι συχνότερες αιτίες NME περιλαμβάνουν το DCIS, το μικροδιηθητικό ή διηθητικό καρκίνωμα, τις αλλοιώσεις υψηλού κινδύνου όπως ADH και FEA, καθώς και καλοήθεις καταστάσεις όπως τις φλεγμονες ή τις κοκκιωματώδεις αλλοιώσεις. Όταν η NME είναι ύποπτη, ειδικά με segmental ή clustered-ring χαρακτηριστικά ή μεγαλης έκτασης, συστήνεται βιοψία με MRI καθοδήγηση.

Σκοπός:

Σκοπός της μελέτης είναι η αξιολόγηση της διαγνωστικής αξίας του στοχευμένου υπερηχογραφήματος (second-look ultrasound) για αλλοιώσεις που ανιχνεύονται στη μαγνητική τομογραφία μαστού (MRI) και ο ρόλος του στον προγραμματισμό βιοψίας.

Υλικά και μέθοδος: Πρόκειται για μια αναδρομική μελέτη που πραγματοποιήθηκε στο τμήμα μας στο χρονικό διάστημα 2023 –2025 σε 510 ασθενείς που είχαν υποβληθεί σε μαγνητική τομογραφία μαστών και εμφάνιζαν αλλοιώσεις με χαρακτηρισμό BI-RADS 4. Τα ευρήματα αξιολογήθηκαν ως προς την ύπαρξη ή μη υπερηχογραφικής συσχέτισης και σε όσα υπήρχε σημειώθηκε το μέγεθος, η θέση και η μορφολογία τους.

Αποτελέσματα: Σε ένα σύνολο 510 ασθενών εντοπίστηκαν συνολικά 840 ευρήματα BI-RADS 4 στη μαγνητική τομογραφία. Στοχευμένο υπερηχογράφημα πραγματοποιήθηκε για τις 571 αλλοιώσεις (68%). Από τις 571 αλλοιώσεις, 194 (34%) παρουσίασαν υπερηχογραφική συσχετιση: οι 95 (49%) ήταν καλοήθεις, οι 54 (28%) κακοήθεις, οι 10 (5%) υψηλού κινδύνου, ενώ 35 (18%) χάθηκαν στην παρακολούθηση. Από τις αλλοιώσεις με υπερηχογραφική συσχετιση, οι 114 (59%) ήταν μάζες, οι 47 (24%) μη μαζόμορφη ενίσχυση (NME), οι 15 (7,6%) εστίες (foci) και οι 18 (9,3%) άλλες (λεμφαδένες, κύστεις, ουλές).
Οι μάζες αναγνωρίζονταν σε σημαντικά μεγαλύτερο ποσοστό στον στοχευμένο υπέρηχο κατόπιν της MRI ($p < 0,001$) σε σύγκριση με τις εστιακές αλλοιώσεις. Άλλα παθολογικά ευρήματα, όπως λεμφαδενικές διογκώσεις αναγνωρίζονταν σε σημαντικό ποσοστό στο στοχευμένο υπερηχογράφημα ($p < 0,001$). Η μη-μαζόμορφη ενίσχυση ήταν πολύ λιγότερο πιθανό να αναγνωριστεί στο στοχευμένο υπερηχογραφημα ($p < 0,001$) σε σύγκριση με τις μάζες. Αναλόγως του MRI ευρήματος αναδείχθηκαν υπερηχογραφικά το 44% (114/259) των μαζών, το 23% (47/204) της μη-μαζόμορφης ενίσχυσης και το 17% (15/88) των εστιακών αλλοιώσεων.
Η μικρότερη αλλοίωση σε MRI που αναδείχθηκε υπερηχογραφικά ήταν 0,1 cm.

Συζήτηση:

Η μελέτη αυτή δείχνει την αξία του στοχευμένου υπερηχογραφήματος μετά από MRI για την αξιολόγηση μαζών και άλλων ευρημάτων, όπως μασχαλιαίων λεμφαδένων, που φαίνονται στη μαγνητική μαστογραφία. Κατά τον second-look υπερηχογράφημα δεδομένου της στοχευμένης σάρωσης του μαστού στην περιοχή που ανιχνεύτηκε στην MRI και της χρήσης ανατομικών σημείων αναφοράς (θωρακικό τοίχωμα, θηλή, τεταρτημόριο μαστού) και Doppler ή/και ελαστογραφίας αυξάνεται η πιθανότητα υπερηχογραφικής συσχέτισης.

Οι κακοήθεις αλλοιώσεις που αποτελούν MRI ευρήματα είναι πιθανότερο να ανιχνευθούν στο second-look υπερηχογράφημα σε σχέση με τις μη-μαζόμορφες αλλοιώσεις. Αυτές οι κακοήθεις αλλοιώσεις που έχουν επιτυχή υπερηχογραφική συσχέτιση συνήθως εμφανίζονται με ήπια, μη ειδικά και χωρίς τυπικά ύποπτα υπερηχογραφικά χαρακτηριστικά όπως ωοειδές ή στρογγυλό σχήμα, παράλληλο προσανατολισμό, μπορεί να έχουν παρόμοια ηχογένεια με τον περιβάλλοντα ιστό (*Εικόνα 1,2*). Επειδή λοιπόν είναι δύσκολα ανιχνεύσιμες γι' αυτό απαιτείται πολύ προσεκτικό, επίμονο targeted scanning στο second-look υπερηχογράφημα.

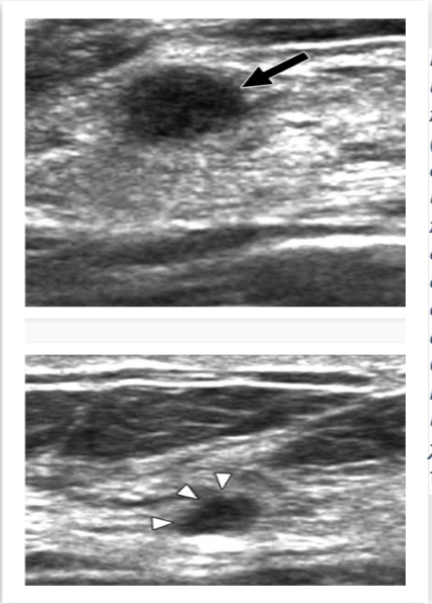

Εικόνα 3: second look u/s μετά τη MRI Η πάνω αλλοίωση (μαύρο βέλος) στρογγυλη υποηχογενής, παράλληλη προς το δέρμα, με ασαφή όρια,χωρίς οπίσθια ακουστική σκιά. Η αλλοίωση με λευκό βέλος παρόμοιας ηχομορφολογίας Τα υπερηχογραφικά χαρακτηριστικά και των δύο αλλοιώσεων

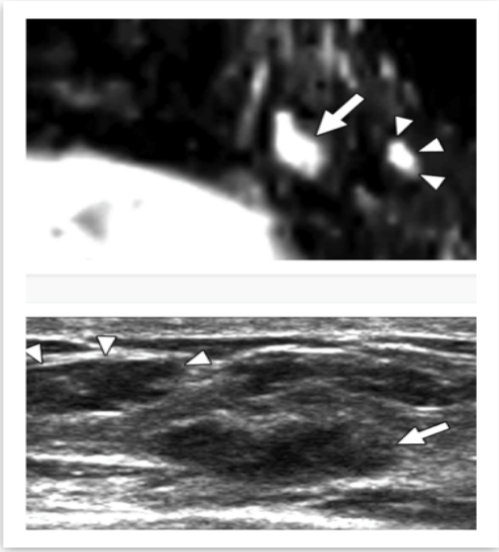

Εικόνα 4 Οι αλλοιώσεις αυτές είναι δυσδιάκριτες και αμφίβολες λόγω της ισοηχογένειάς τους σε σχέση με το λίπος, ενώ το σχήμα τους μιμείται αυτό ενός λοβιδίου λίπους

Τα αποτελέσματά μας δείχνουν ότι το second-look υπέρηχογράφημα εντοπίζει το 59% των μαζών που ανιχνεύονται στη μαγνητική μαστογραφία—ποσοστό που συμφωνεί με τη βιβλιογραφία (49–92%).Το ποσοστό κακοήθειας στα ευρήματα που είχαν τελικά υπερηχογραφική συσχέτιση ήταν 28%, εύρημα παρόμοιο με αυτό που αναφέρεται στη διεθνή βιβλιογραφία (12–71%).Το μέγεθος της βλάβης αποτελεί σημαντικό παράγοντα: οι μάζες ≥1 cm έχουν πολύ μεγαλύτερη πιθανότητα να ανιχνευθούν υπερηχογραφικά. Μάλιστα, στη μελέτη μας, η μικρότερη αλλοίωση που βρέθηκε στον υπέρηχο ήταν μόλις 0,1 cm, γεγονός που δείχνει ότι ακόμη και πολύ μικρές ύποπτες εξεργασίες αξίζει να παραπέμπονται για second-look US. Σύμφωνα με τα αποτελέσματά μας, μόνο 1 στις 4 ασθενείς με NME και 1 στις 5 ασθενείς με εστία ενίσχυσης θα έχουν υπερηχογραφική συσχέτιση.

Ο στοχευμένος υπέρηχος αποτελεί ιδιαίτερα χρήσιμο εργαλείο λαμβάνοντας υπόψη τα πλεονεκτήματα που προσφέρει η βιοψία υπό υπερηχογραφική καθοδήγηση έναντι της βιοψίας υπό MRI, όπως η μεγαλύτερη διαθεσιμότητα, ο μικρότερος χρόνος της διαδικασίας, το μειωμένο κόστος, ο λιγότερος πόνος και η μικρότερη δυσφορία για την ασθενή, καθώς και η ευκολότερη πρόσβαση όπως επιφανειακές ή εν τω βάθει οπίσθιες βλάβες εγγύς του μείζονος θωρακικού μυός ή στην περιοχή πίσω από τη θηλή.
Επί του παρόντος, δεν υπάρχουν κατευθυντήριες οδηγίες για το second look υπεηχογράφημα αν και η ύπαρξή τους θα ήταν χρήσιμη στη λήψη αποφάσεων σχετικά με το πότε πρέπει να γίνεται απευθείας MRI-guided βιοψία.
Με βάση τα δεδομένα της μελέτης μας προτείνεται οι μάζες, ειδικά όσες είναι ≥1 cm, να οδηγούνται σε second-look υπερηχογράφημα, ενώ ευρήματα όπως NME και εστιακές ενισχύσεις να παραπέμπονται απευθείας για MRI-guided βιοψία, ώστε να αποφεύγονται καθυστερήσεις και επιπλέον περιττές εξετάσεις.

Συμπέρασμα:

Το στοχευμένο υπερηχογράφημα εμφανίζει τη μεγαλύτερη διαγνωστική αξία για συμπαγείς αλλοιώσεις και χαμηλότερη για εστίες και NME. Η μη μαζόμορφη ενίσχυση παραμένει διαγνωστική πρόκληση λόγω της συσχέτισής της με πρώιμο καρκίνο. Όταν υπάρχει υπερηχογραφική συσχετιση, μπορεί να πραγματοποιηθεί βιοψία υπό υπερηχογραφική καθοδήγηση, μειώνοντας την ανάγκη για MR-καθοδηγούμενη βιοψία. Τα αποτελέσματά μας υποστηρίζουν τη χρήση του στοχευμένου υπερηχογραφήματος στη διερεύνηση αλλοιώσεων που ανιχνεύονται στη μαγνητική μαστογραφία.

Υπεύθυνη επικοινωνίας: Πήττα Παρασκευή, pittaevita@gmail.com, 6931514701