ΠΡΩΤΟΠΑΘΕΣ ΛΕΜΦΩΜΑ ΜΑΣΤΟΥ ΣΕ ΑΝΔΡΑ: ΠΑΡΟΥΣΙΑΣΗ ΠΕΡΙΣΤΑΤΙΚΟΥ

Αφροδίτη Καφρίτσα [1] , Μαρία Βεατρίκη Χριστοδούλου [1] , Πέτρος Κουμπής [1] , Θωμάς Βαδιβούλης [1] , Μαρία Αργυροπούλου [1] , Αικατερίνη Μπούκαλη [1] .

[1] Εργαστήριο Κλινικής Ακτινολογίας και Απεικόνισης, Ιατρική Σχολή, Πανεπιστήμιο Ιωαννίνων, Ιωάννινα

- Άνδρας 43 ετών προσήλθε λόγω ανώδυνης ψηλαφητής μάζας ΑΡ μαστού.
- Λοιπό ατομικό αναμνηστικό: ελεύθερο

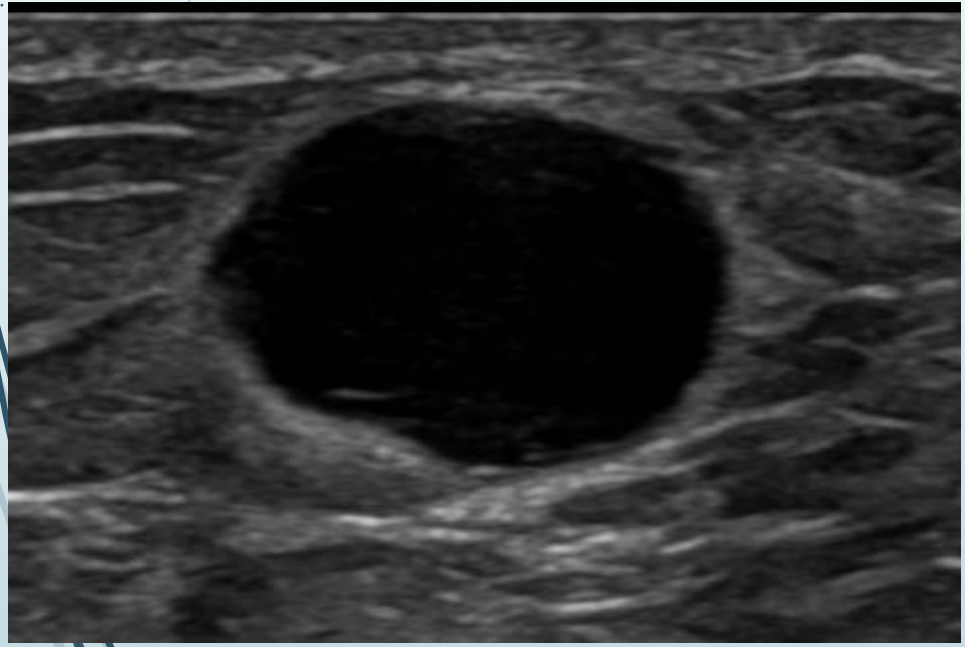

Από τον υπέρηχο μαστού αναδεικνύεται στο άνω έξω τεταρτημόριο του ΑΡ μαστού, κατά την 2 η ώρα, υποηχοϊκή, στρόγγυλη αλλοίωση, χωρίς εσωτερικά στοιχεία λίπους. Κατά τον έλεγχο με έγχρωμο και Power Doppler ελέγχεται **αυξημένη δενδριτικού τύπου αιμάτωση**, και με φυσιολογικό δείκτη αντίστασης (RI). Η αρχική απεικονιστική εκτίμηση ήταν συμβατή με την παρουσία **παθολογικού ενδομαστικού λεμφαδένα.**

US ΜΑΣΤΟΥ

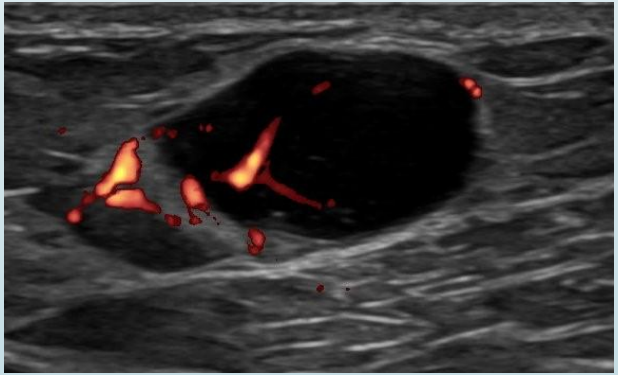

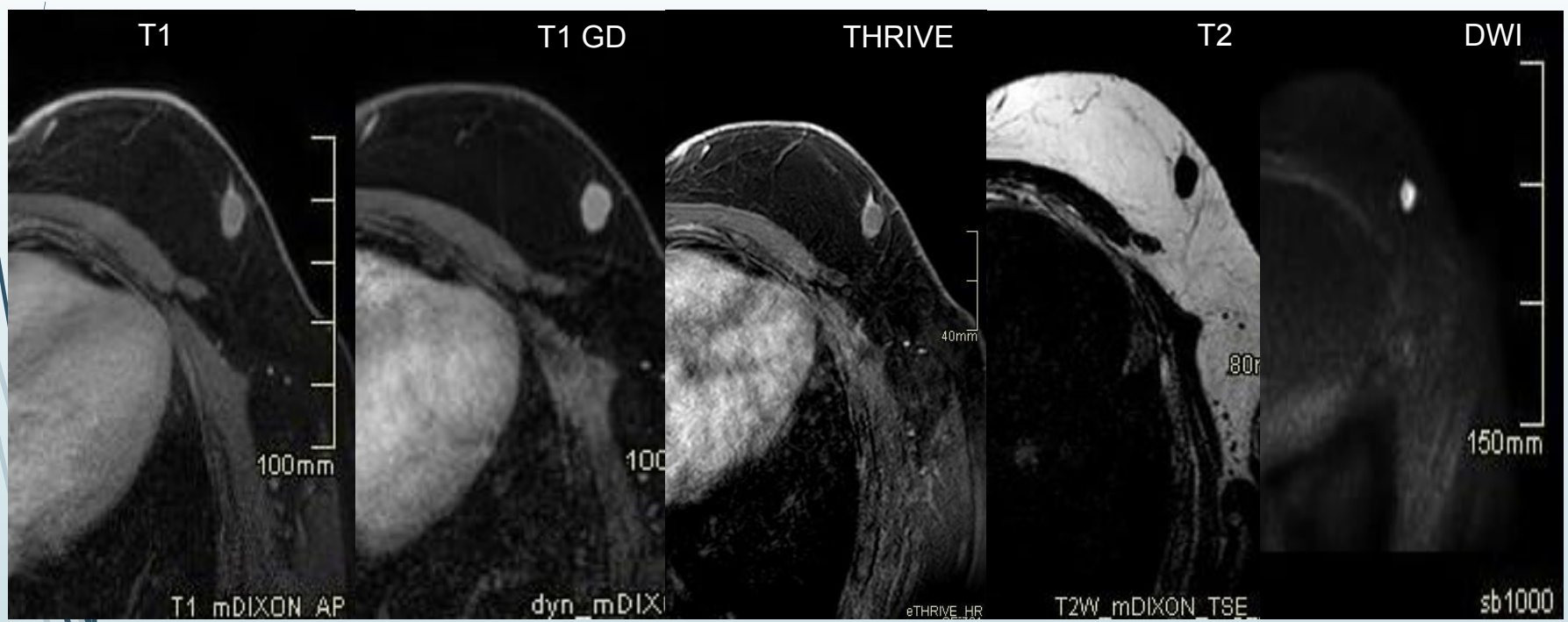

Η αλλοίωση εμφάνιζε υψηλό σήμα στις T1 και THRIVE ακολουθίες, χαμηλό σήμα στην T2 ακολουθία , και έντονο εμπλουτισμό στο σκιαγραφικό μέσο. Επίσης παρατηρήθηκε έντονος περιορισμός της διάχυσης. Συνυπάρχει μικρής έκτασης ρυπαρότητα του υποδόριου λίπους επιχώρια.

Ιστολογική Διάγνωση

- Διαδερμική βιοψία
- Πρωτοπαθές Λέμφωμα Μαστού (Primary Breast Lymphoma – PBL)
- Τύπος DLBCL (Diffuse Large B-Cell Lymphoma)
- Non-Hodgkin

Πρωτοπαθές Λέμφωμα Μαστού (PBL)

- Αποτελεί **σπάνια οντότητα**
  <0,5% των κακοηθειών του μαστού,
  1–2% των εξωλεμφαδενικών λεμφωμάτων

- Εμφανίζεται κυρίως σε **γυναίκες μέσης ηλικίας**
  Σε άνδρες παρατηρείται **εξαιρετικά σπάνια** (<5%)

- Συνήθως **ανώδυνη μάζα.** Χωρίς συνοδά συστηματικά συμπτώματα (B-symptoms)

- **Διάγνωση:**
  Απαιτείται **ιστολογική επιβεβαίωση**
  Σταδιοποίηση με CT ή PET-CT

- **Θεραπεία:**
  Χημειοθεραπευτικά σχήματα (π.χ. R-CHOP)
  Καλή πρόγνωση όταν διαγιγνώσκεται έγκαιρα