ΥΠΟΠΤΕΣ ΚΑΚΟΗΘΕΙΑΣ ΕΠΑΣΒΕΣΤΩΣΕΙΣ ΜΑΣΤΟΥ

Ελίνα Τσαμουρλίδου, Ευαγγελία Νικολαΐδου, Ρεγγίνα Γουλιμάρη, Αικατερίνη Γκοδόλια, Γεώργιος Πασσιάς, Συμεών Δημητριάδης

Ακτινολογικό Τμήμα Γενικού Νοσοκομείου Ξάνθης, Ελλάδα

ΓΕΝΙΚΟ
ΝΟΣΟΚΟΜΕΙΟ
ΞΑΝΘΗΣ

ΕΠΑΣΒΕΣΤΩΣΕΙΣ ΜΑΣΤΟΥ ΣΤΗΝ ΜΑΣΤΟΓΡΑΦΙΑ

Εισαγωγή:

- Οι επασβεστώσεις είναι συχνό εύρημα στην μαστογραφία. Μερικές φορές αποτελούν μοναδική ένδειξη κακοήθειας του μαστού. Το 55% των μη ψηλαφητών καρκίνων διαγιγνώσκονται από την παρουσία επασβεστώσεων. Η ανίχνευσή τους στην μαστογραφία απαιτεί περαιτέρω αναλυτική αξιολόγηση με μεγεθυντικές λήψεις σε δύο τουλάχιστον προβολές. Η μεγεθυντική μαστογραφία επιτρέπει σαφέστερη ανάλυση της μορφολογίας και της κατανομής των επασβεστώσεων και επιπλέον μπορεί να αναδείξει και άλλες μικρότερες επασβεστώσεις.
- Οι επασβεστώσεις αξιολογούνται σύμφωνα με το Λεξικό Συστήματος Αναφοράς και Δεδομένων Απεικόνισης Μαστού (Breast Imaging-Reporting And Data System (BI-RADS) Atlas 5th edition) του Αμερικανικού Κολλεγίου Ακτινολογίας (ACR).
- Χαρακτηρίζονται με βάση το μέγεθος, τη μορφολογία και την κατανομή ως καλοήθεις και ύποπτες (ενδιάμεσης ανησυχίας ή κακοήθεις).

Ύποπτης μορφολογίας θεωρούνται οι επασβεστώσεις όταν είναι:

- άμορφες (μικρές, <0,1 mm, ή θολές στην εμφάνιση, που δεν μπορούν να μετρηθούν ούτε να προσδιοριστεί το σχήμα τους),
- αδρές ετερογενείς (ακανόνιστου σχήματος, μεταξύ 0,5mm και 1 mm, που τείνουν να συνενώνονται),
- λεπτές πλειόμορφες (συνήθως < 0,5 mm, πιο εμφανείς από τις άμορφες) και
- λεπτές γραμμικές ή λεπτές γραμμικές διακλαδιζόμενες.

Οι πιθανότητες κακοήθειας διαφέρουν ανάλογα με τη μορφολογία τους και ανάλογα με την κατανομή τους. Οι ύποπτες επασβεστώσεις χρήζουν βιοψίας ώστε να προσδιοριστεί η ακριβής φύση τους.

Εκπαιδευτικοί στόχοι:

Ανάδειξη των ύποπτων επασβεστώσεων στην ΜΦ και συσχέτιση με το ιστοπαθολογικό παρασκεύασμα.

Υλικό:

Παρουσιάζονται περιστατικά του Ακτινολογικού τμήματος του ΓΝ Ξάνθης με ύποπτης μορφολογίας επασβεστώσεις κατά τον μαστογραφικό έλεγχο, που υποβλήθηκαν σε βιοψία, αντιμετωπίστηκαν χειρουργικά και έγινε συσχέτιση με το ιστοπαθολογικό παρασκεύασμα.

ΥΠΟΠΤΕΣ ΚΑΚΟΗΘΕΙΑΣ ΕΠΑΣΒΕΣΤΩΣΕΙΣ ΜΑΣΤΟΥ

Επασβεστώσεις με μεγαλύτερη πιθανότητα κακοήθειας:

Άμορφες (Amorphous calcifications):

- Συνήθως τόσο μικρές ή θολές στην εμφάνιση επασβεστώσεις (<0,1 mm), που δεν είναι δυνατόν ούτε να μετρηθούν ούτε να προσδιοριστεί το σχήμα τους.
- ~20% των άμορφων επασβεστώσεων αποδεικνύονται κακοήθεις. Συνήθως είναι low grade DCIS.
- **BI-RADS II:** όταν είναι διάχυτες και αμφοτερόπλευρες
- **BI-RADS III:** όταν είναι πολλαπλές αμφοτερόπλευρες ομαδοποιημένες
- **BI-RADS IV:** όταν είναι μονόπλευρες ομαδοποιημένες ή νέες κατά την παρακολούθηση ή σε ασθενή με καρκίνο στον ετερόπλευρο μαστό

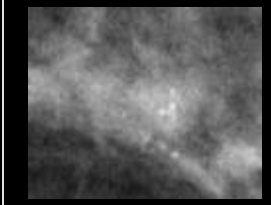

Αδρές ετερογενείς (Coarse heterogeneous):

- Παλαιότερα ονομάζονταν αδρές κοκκώδεις
- ακανόνιστου σχήματος, μεταξύ 0,5mm και 1 mm, που τείνουν να συνενώνονται. Θεωρούνται ενδιάμεσης ανησυχίας, μαζί με άμορφες μικροεπασβεστώσεις.
- Ταξινομούνται ως **BI-RADS IVB**
- <u>Η διαφορική διάγνωση</u> περιλαμβάνει ινοαδένωμα, ίνωση, δυστροφικές επασβεστώσεις, DCIS.
- Η πολλαπλότητα και η αμφοτερόπλευρη εντόπιση ευνοεί μια καλοήθη αιτιολογία.
- Το DCIS λαμβάνεται υπόψη όταν αυτές οι επασβεστώσεις έχουν ομαδοποιημένη, γραμμική ή τμηματική κατανομή.



Λεπτές πλειόμορφες (fine pleomorphic):

- Ποικίλλουν σε μέγεθος και σχήμα, συνήθως < 0,5 mm. Συνήθως πιο εμφανείς από τις άμορφες επασβεστώσεις και φαίνεται να έχουν διακριτά σχήματα.
- Υπάρχει 25-40% κίνδυνος κακοήθειας. **BI-RADS IVB**



Λεπτές γραμμικές (fine linear)/λεπτές γραμμικές διακλαδιζόμενες (fine linear branching):

- Λεπτές, γραμμικές ακανόνιστες, μπορεί να είναι ασυνεχείς, μπορεί να παρατηρηθούν διακλαδώσεις, συνήθως < 0,5 mm. Η εμφάνισή τους υποδηλώνει πλήρωση του αυλού ενός πόρου. **BI-RADS IVC.**
- Όταν αυτές οι επασβεστώσεις είναι νέες και υπάρχουν σε τμηματική κατανομή, θεωρούνται εύρημα κατηγορίας **BI-RADS V.**

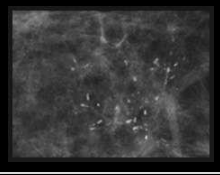

Συνήθως αυτές οι επασβεστώσεις υποβάλλονται σε βιοψία για να προσδιοριστεί η ακριβής φύση τους.

ΥΠΟΠΤΕΣ ΚΑΚΟΗΘΕΙΑΣ ΕΠΑΣΒΕΣΤΩΣΕΙΣ ΜΑΣΤΟΥ ΣΤΗΝ ΜΑΣΤΟΓΡΑΦΙΑ

1ο περιστατικό

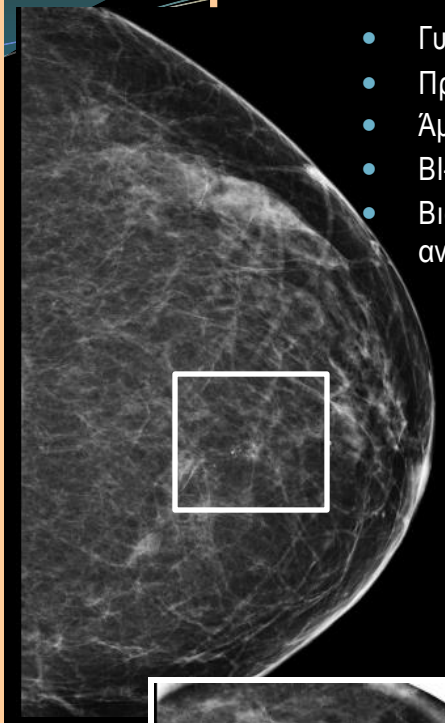

- Γυναίκα, 64 ετών
- Προληπτικός έλεγχος
- Άμορφες επασβεστώσεις
- BI-RADS IVB
- Βιοψία: Ca - χειρουργική αντιμετώπιση

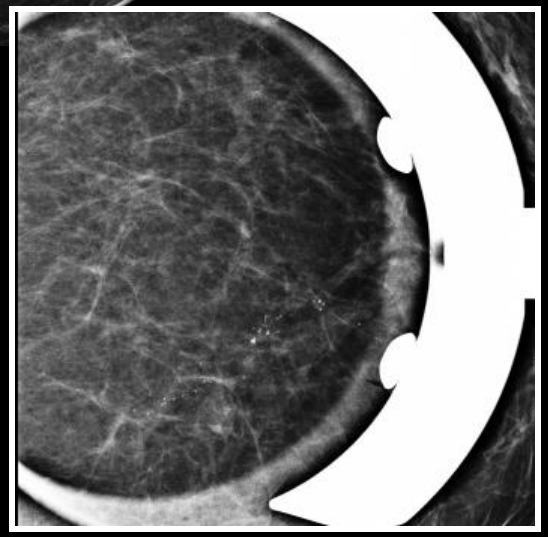

2ο περιστατικό

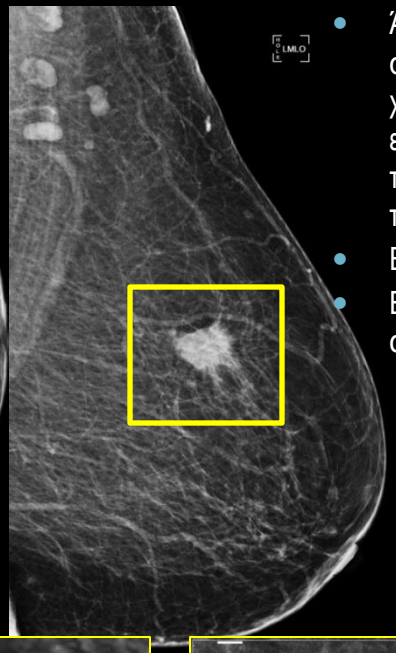

- Γυναίκα, 63 ετών
- Προληπτικός έλεγχος
- Άμορφες επασβεστώσεις με συνύπαρξη χωροκατακτητικής εξεργασίας με ακτινωτές προσεκβολές στο άνω έξω τεταρτημόριο του AP μαστού
- BI-RADS V
- Βιοψία: Ca - χειρουργική αντιμετώπιση

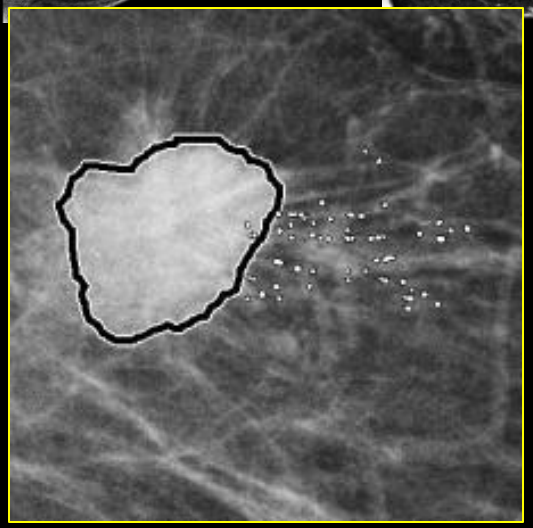

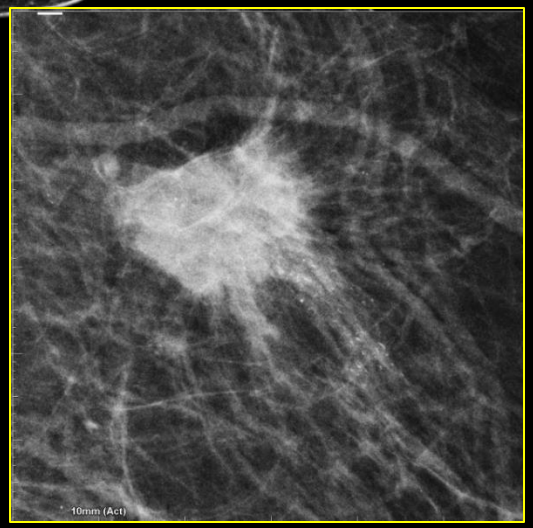

ΥΠΟΠΤΕΣ ΚΑΚΟΗΘΕΙΑΣ ΕΠΑΣΒΕΣΤΩΣΕΙΣ ΜΑΣΤΟΥ ΣΤΗΝ ΜΑΣΤΟΓΡΑΦΙΑ

3ο περιστατικό

- Γυναίκα, 50 ετών
- Προσήλθε για προληπτικό έλεγχο μετά από πολλά χρόνια
- Δεν προσκομίστηκε προηγούμενη εξέταση για σύγκριση
- Αδρές ετερογενείς επασβεστώσεις
- BI-RADS IVB
- Βιοψία: Διηθητικό Ca - χειρουργική αντιμετώπιση

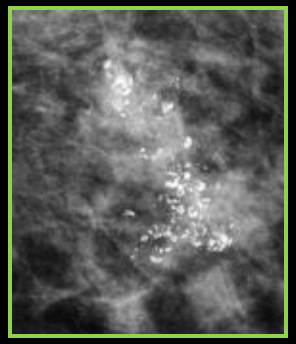

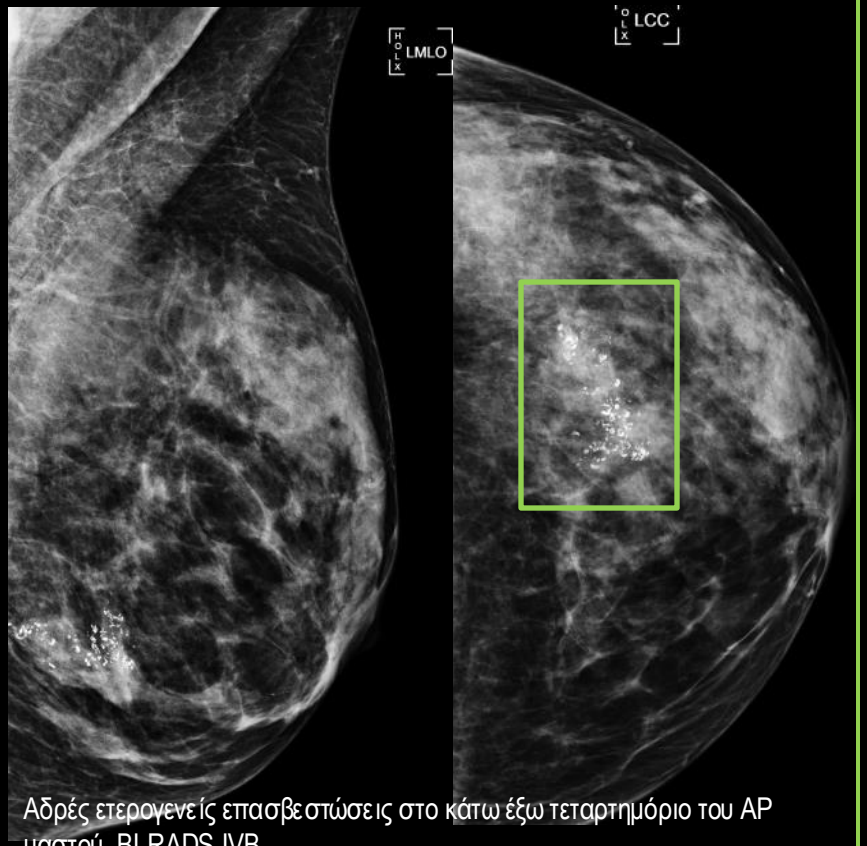

Αδρές ετερογενείς επασβεστώσεις στο κάτω έξω τεταρτημόριο του AP μαστού. BI-RADS IVB

4ο περιστατικό

- Γυναίκα, 67 χρονών
- Προσήλθε για επανέλεγχο μετά από 2 χρόνια
- Άμορφες επασβεστώσεις
- BI-RADS IVB
- Σύσταση για βιοψία όμως η ασθενής αρνήθηκε.

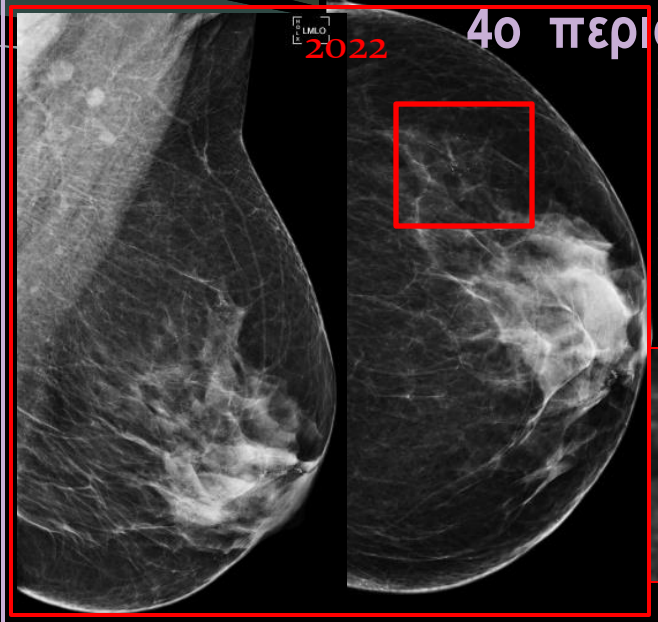

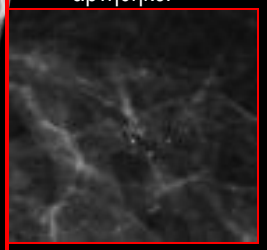

2022 : Ολιγάριθμες άμορφες επασβεστώσεις στο άνω έξω τεταρτημόριο του AP μαστού στην 1η μαστογραφία. BI-RADS IVB. Σύσταση για βιοψία όμως η ασθενής αρνήθηκε.

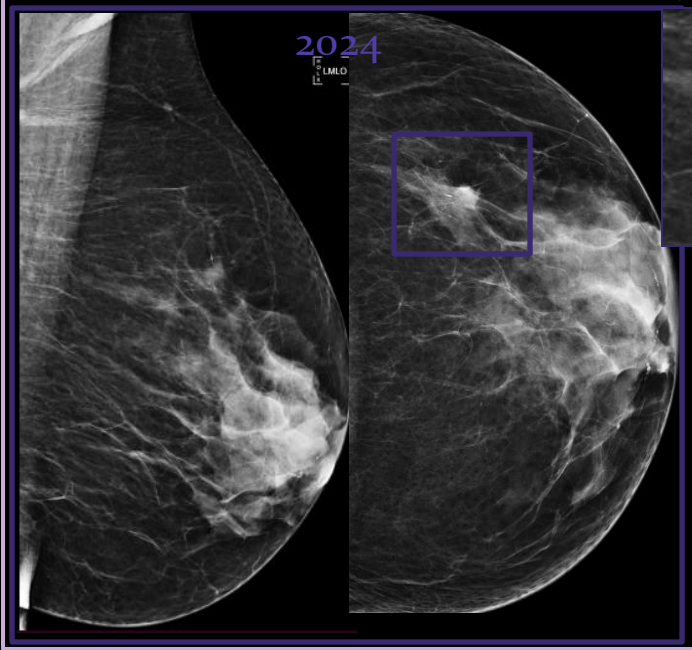

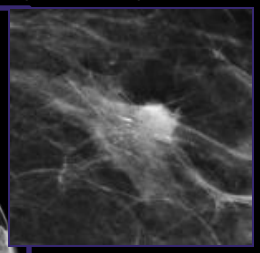

2024: Άμορφες επασβεστώσεις με παρουσία χωροκατακτητικής εξεργασίας στο άνω έξω τεταρτημόριο του AP μαστού στην 2η μαστογραφία. BI-RADS V. Βιοψία: Ca - χειρουργική αντιμετώπιση