ΕΥΡΗΜΑΤΑ ΥΠΟΛΟΓΙΣΤΙΚΗΣ ΤΟΜΟΓΡΑΦΙΑΣ ΑΥΧΕΝΙΚΗΣ ΜΟΙΡΑΣ ΣΠΟΝΔΥΛΙΚΗΣ ΣΤΗΛΗΣ ΣΕ ΝΕΑ ΓΥΝΑΙΚΑ ΜΕ ΣΥΓΓΕΝΗ ΑΝΩΜΑΛΙΑ ΤΟΥ ΑΤΛΑΝΤΑ (Α1)

Ξηροπόταμου Όλγα[1,2], Γούλας Γεώργιος [3]

1. Εργαστήριο Κλινικής Ακτινολογίας και Απεικόνισης Πανεπιστημιακό Νοσοκομείο Ιωαννίνων
2. Ακτινολογικό Εργαστήριο, Γενικό Νοσοκομείο Άρτας
3. Ορθοπεδική Κλινική, Γενικό Νοσοκομείο Άρτας

Ανατομία Άτλαντα

- Ο άτλαντας (A1) αποτελεί τον πρώτο αυχενικό σπόνδυλο, έχει σχήμα δακτυλιδιού και δεν διαθέτει σπονδυλικό σώμα ούτε ακανθώδη απόφυση
- Κύρια λειτουργία του είναι η σύνδεση με το κρανίο, η στήριξη της κεφαλής και η εκτέλεση των κινήσεων μέσω της σύνδεσης του με τον άξονα (A2)
- Διαθέτει δύο τόξα (πρόσθιο και οπίσθιο)
- Το συγγενές έλλειμμα του οπίσθιου τόξου είναι μία σπάνια οστική ανωμαλία που ανακαλύπτεται συνήθως τυχαία σε ακτινολογικό έλεγχο

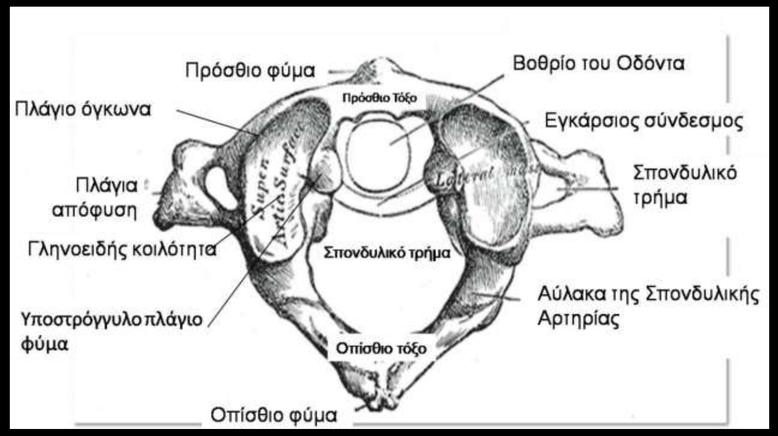

Εμβρυολογία- Συσχετισμοί

- Οι συγγενείς ανωμαλίες εμβρυολογικά είναι μια αναπτυξιακή αποτυχία της χονδρογένεσης (έλλειψη χονδροποίησης)
- Το οπίσθιο τόξο του άτλαντα σχηματίζεται κατά την εμβρυϊκή ζωή από οστικά κέντρα που φυσιολογικά συνενώνονται στην πορεία της ανάπτυξης
- Η οστεοποίηση του άτλαντα ξεκινά κατά την 7η εβδομάδα κύησης
- Το οπίσθιο τόξο προέρχεται από δύο πρωτογενή κέντρα οστέωσης, τα οποία φυσιολογικά συνενώνονται στη μέση γραμμή
- Αποτυχία πλήρους οστέωσης ή διαταραχές στην ένωση των κέντρων αυτών αποτελούν τη βάση των συγγενών ανωμαλιών
- **<u>Συσχετίζονται</u>** με δυσπλασία Arnold-Chiari, δυσγενεσία γονάδων, σύνδρομο Klippel-Feil , σύνδρομο Down και σύνδρομο Turner

Συγγενείς ανωμαλίες του Άτλαντα- ταξινόμηση

- Οι συγγενείς ανωμαλίες του οπισθίου τόξου του Α1 σπονδύλου (άτλαντα) της αυχενικής μοίρας της σπονδυλικής στήλης είναι σπάνιες
- Ταξινομούνται σύμφωνα με ένα σύστημα που προτάθηκε από τον **Currarino το 1994**– το πιο ευρέως χρησιμοποιούμενο

- **<u>Μορφολογικοί τύποι:</u>**

Τύπος Α: αποτυχία της συνένωσης των δυο οπισθίων τόξων

Τύπος Β: μονόπλευρο έλλειμμα οπισθίου τόξου

Τύπος C: αμφοτερόπλευρα ελλείμματα οπισθίου τόξου

Τύπος D: απουσία του οπισθίου τόξου με παραμονή του οπισθίου φύματος

Τύπος Ε: απουσία ολόκληρου του οπισθίου τόξου και του οπισθίου φύματος

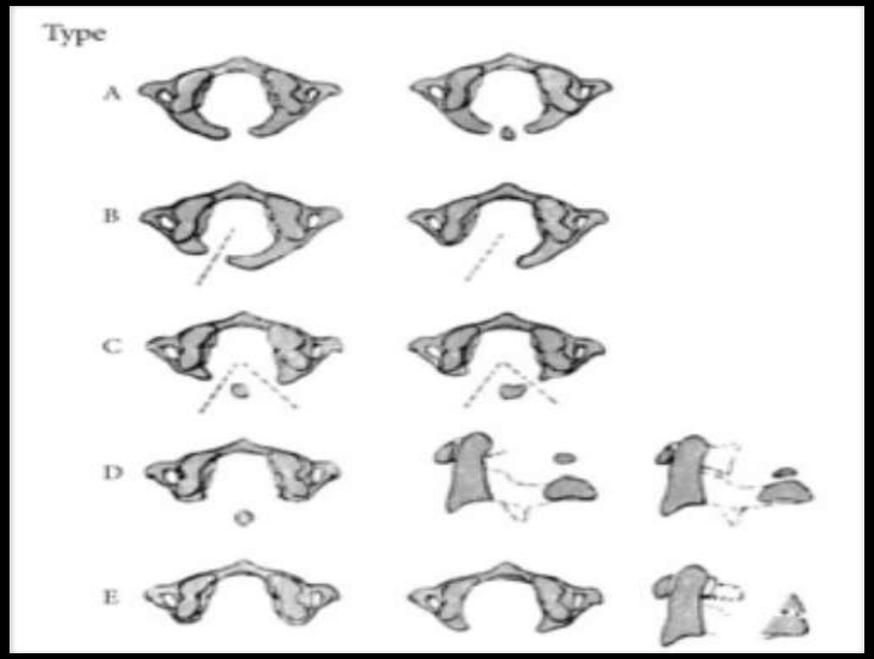

Επίπτωση

Διάφορες μελέτες ανάδειξαν είναι ελαφρώς συχνότερες σε γυναίκες
Ο τύπος Α είναι ο συνηθέστερος (80% των περιπτώσεων, 2.5 %), ακολουθεί ο τύπος Β (0.4 %), ενώ οι υπόλοιποι είναι εξαιρετικά σπάνιοι (0.2 %)
Το περιστατικό που θα αναλύσουμε ανήκει στον τύπο Β

Κλινική εικόνα

Οι **περισσότεροι ασθενείς είναι ασυμπτωματικοί-** οι συγγενείς ανωμαλίες ανευρίσκονται τυχαία σε απεικονιστικό έλεγχο
Σε σπάνιες περιπτώσεις μπορεί να παρατηρηθούν:
- ❖ήπιος αυχενικός πόνος
- ❖νευρολογικά συμπτώματα μετά από τραυματισμό
- ❖σπάνια αίσθημα αστάθειας αυχένα σε σοβαρότερες μορφές (Τύποι D–E)

Διαφορική Διάγνωση

Η **γνώση αυτών είναι απαραίτητη** για την αποφυγή παρερμηνείας τους ως:
- ❖ οστεολυτικής βλάβης
- ❖ κατάγματος
- ❖ εξαρθρήματος

Παρουσίαση περιστατικού

- Γυναίκα ηλικίας 32 ετών προσέρχεται στο ΤΕΠ του Γ.Ν Άρτας μετά από αναφερόμενο τροχαίο με αυτοκίνητο
- Κατά την κλινική εξέταση διαπιστώνεται άλγος της αυχενικής μοίρας
- Η κλινική εξέταση δεν έδειξε νευρολογική σημειολογία
- Ακολούθησε αξονική τομογραφία εγκεφάλου και ΑΜΣΣ

Απεικονιστικά ευρήματα

- Η αξονική τομογραφία εγκεφάλου ήταν φυσιολογική
- Η αξονική τομογραφία της ΑΜΣΣ δεν ανέδειξε εικόνα κατάγματος, ωστόσο παρατηρήθηκε η απουσία του δεξιού οπίσθιου τόξου του άτλαντα (Τύπος Β κατά Currarino)

Αντιμετώπιση

- Αρχικά τέθηκε μαλακό κολάρο
- Σύσταση για διενέργεια MRI για πιθανή συμπίεση νωτιαίου μυελού
- Παρακολούθηση
- Χειρουργική παρέμβαση επί σημαντικών ενδείξεων

Βιβλιογραφία

1. Kwon JK, Kim MS, Lee GJ (2009) The Incidence and Clinical Implications of Congenital Defects of Atlantal Arch. J Korean Neurosurg Soc. 46:522–527
2. Kim MS (2015) Anatomical Variant of Atlas : Arcuate Foramen, Occpitalization of Atlas, and Defect of Posterior Arch of Atlas J Korean Neurosurg Soc 58:528–533
3. Currarino G, Rollins N, Diehl JT (1994) Congenital defects of the posterior arch of the atlas: a report of seven cases including an affected mother and son. AJNR Am J Neuroradiol. 15 : 249-254
4. Park Y, Kim SM, Lee YT et-al (2014) Congenital anomaly of the atlas misdiagnosed as posterior arch fracture of the atlas and atlantoaxial subluxation. Clin Orthop Surg.6: 96-100