Φαιοί όγκοι σε δευτεροπαθή υπερπαραθυρεοειδισμό: σπάνια εντόπιση σε οστά κρανίου και ωμικής ζώνης

Κωστής Μηνάς, Ζαφειράκου Νίκη, Μυλωνά Ελισάβετ, Βασιλοπούλου Αγγελική, Αργύρης Χρίστος, Καλαμαρά Χρυσούλα, Λαμπροπούλου Πηνελόπη, Λυμπερόπουλος Κωνσταντίνος

Κέντρο Ακτινοδιαγνωστικών Απεικονίσεων

ΓΝΑ «Γ. Γεννηματάς»

Εισαγωγή

- Οι φαιοί όγκοι είναι αντιδραστικές οστικές βλάβες, προϊόν ισχυρής οστεοκλαστικής δραστηριότητας σε υπόβαθρο υπερπαραθυρεοειδισμού.
- Απαντώνται συχνότερα σε πρωτοπαθή υπερπαραθυρεοειδισμό, ωστόσο ο δευτεροπαθής είναι πολύ συχνότερη νόσος, με αποτέλεσμα τα περισσότερα περιστατικά να διαγιγνώσκονται στον τελευταίο.
- Είναι σπάνιες βλάβες, με την επίπτωσή τους να είναι 3% σε πρωτοπαθή και 1.5% σε δευτεροπαθή υπερπαραθυρεοειδισμό.
- Μηχανισμός: Δευτεροπαθής υπερπαραθυρεοειδισμός→ αυξημένες απώλειες ασβεστίου στα ούρα → αύξηση PTH → αυξημένη οστεοκλαστική δραστηριότητα → δημιουργία οστικών διαβρώσεων και μικροκαταγματων → έλευση ινοβλαστών – νεοαγγειογένεση → Μικροαιμορραγίες εντός της βλάβης → Εναπόθεση αιμοσιδηρίνης → ίνωση και γιγαντοκύτταρα → σχηματισμός φαιού όγκου.
- Σπανιότερα, αναπτύσσονται στα πλαίσια παρανεοπλασματικού συνδρόμου.
- Κλινική εικόνα: Βραδέως αναπτυσσόμενη οστική διόγκωση, συχνά επώδυνη, ενώ ενίοτε παρουσιάζονται και παθολογικά κατάγματα.
- Συχνότερες εντοπίσεις: οστά γνάθου, πυέλου, πλευρές και μηριαία οστά.

Απεικονιστικά ευρήματα

- Στα αρχικά στάδια παρατηρούνται καλώς αφοριζόμενες ακτινοδιαυγαστικές περιοχές, με λέπτυνση και διάβρωση του οστικού φλοιού. Σε προχωρημένα στάδια παρατηρείται διεύρυνση, παραμόρφωση και διαταραχή της αρχιτεκτονικής των πασχόντων οστών.
- Στις απλές ακτινογραφίες παρατηρούνται οστεολυτικές βλαβες με στενή ζώνη μετάπτωσης. Σε ακτινογραφίες κρανίου χαρακτηριστική είναι η εικόνα «αλατοπίπερου». Στα άκρα παρατηρείται υποπεριοστική απορρόφηση των φαλάγγων των δακτύλων.
- Στην αξονική τομογραφία παρατηρούνται καλά αφοριζόμενες ογκόμορφες οστεολυτικές βλάβες. Αν χορηγηθεί ενδοφλέβιο σκιαγραφικό μέσο, οι βλάβες αυτές εμφανίζουν ανομοιογενή εμπλουτισμό, με κεντρικές μη σκιαγραφούμενες περιοχές.
- Η διαφορική τους διάγνωση περιλαμβάνει καλοήθεις οντότητες, όπως γιγαντοκυτταρικός όγκος, ινώδης δυσπλασία, ανευρυσματική κύστη, εγχόνδρωμα και κακοήθεις, όπως μεταστάσεις, πολλαπλούν μυέλωμα και λέμφωμα.

Παρουσίαση Περιστατικού

Γυναίκα 67 ετών με χρόνια νεφρική ανεπάρκεια σταδίου 4 (SCr: 2,50mg/dl) και δευτεροπαθή υπερπαραθυρεοειδισμό (PTH >5000 pg/mL) προσήλθε αιτιώμενη άλγος και διόγκωση σε αμφότερες τις κατ' ώμον αρθρώσεις, καθώς και μυική αδυναμία.
Η αξονική τομογραφία ανέδειξε πλήρη διαταραχή της αρχιτεκτονικής των οστών του κρανίου, με παρουσία πολλαπλών, ανομοιογενούς υφής, καλά περιγεγραμμένων οστεοαραιωτικών βλαβών, με κατά τόπους λύση του οστικού φλοιού. Επιπλέον διαπιστώθηκε διαπλάτυνση, με παρουσία και κυστικών περιοχών, της αριστερής ωμοπλάτης.
Η βιοψία αναγνώρισε πολυπύρηνα γιγαντοκύτταρα, ινώδες στρώμα και περιοχές αιμορραγίας και εναπόθεσης αιμοσιδηρίνης, επιβεβαιώνοντας τη διάγνωση των φαιών όγκων.

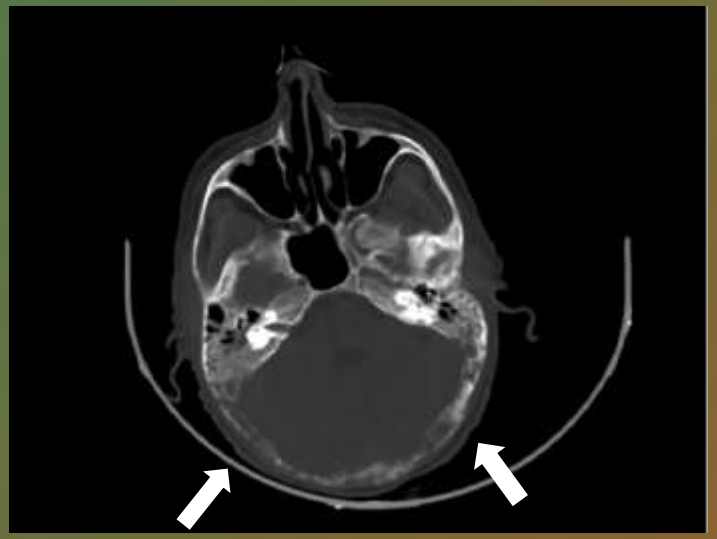

Εγκάρσια εικόνα αξονικής τομογραφίας, όπου απεικονίζονται βλάβες στο ινιακό οστό.

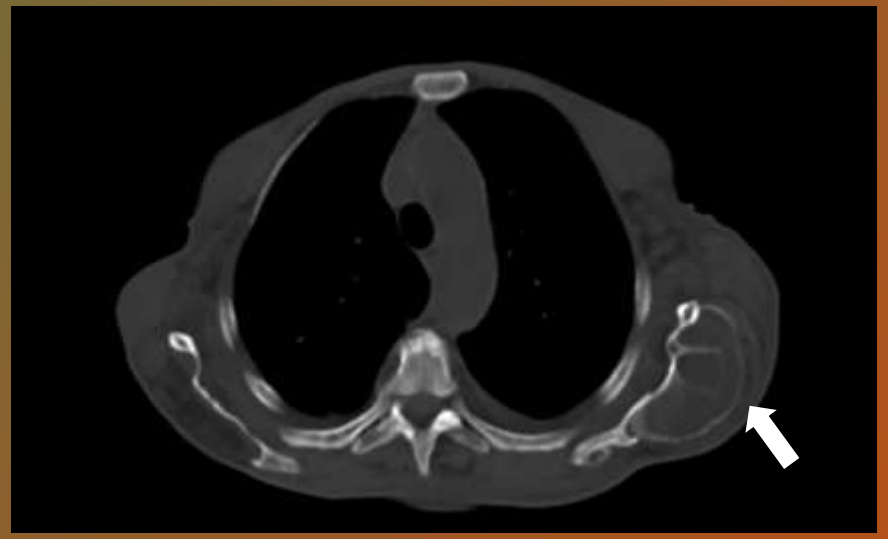

Εγκάρσια και στεφανιαία εικόνα αντίστοιχα αξονικής τομογραφίας, με παρουσία βλαβών στην αριστερή ωμοπλάτη.

Βιβλιογραφία

- Vilanilam, G. K., Nikpanah, M., Vo, C. D., & Kearns, C. (2023). Osteitis fibrosa cystica: brown tumors of hyperparathyroidism and End-Stage renal disease. *Radiographics*, *43*(5), e220211. https://doi.org/10.1148/rg.220211
- Guedes, A., Becker, R. G., Nakagawa, S. A., & Guedes, A. a. L. (2024). Update on brown tumor of hyperparathyroidism. *Revista Da Associação Médica Brasileira*, *70*(suppl 1), e2024S132. https://doi.org/10.1590/1806-9282.2024s132
- Chandak, S. (2023). Brown tumour and its differential diagnosis: Challenges in radiological evaluation. *Eurorad*. https://doi.org/10.35100/eurorad/case.18304
- Agostinis, C., & Lupi, E. (2024). Case 328: Brown tumor in hyperparathyroidism due to parathyroid adenoma. *Radiology*, *312*(2), e222538. https://doi.org/10.1148/radiol.222538
- Xie, C., Tsakok, M., Taylor, N. *et al*. Imaging of brown tumours: a pictorial review. *Insights Imaging* **10**, 75 (2019). https://doi.org/10.1186/s13244-019-0757-z