Whole Body MRI και σύνδρομο Li-Fraumeni

Ε. Καλαϊτζίδου, Αικ. Ταβερναράκη, Ι. Κανουπάκη, Α. Χρίστου, Δ. Έξαρχος
Τμήμα Νεότερων Απεικονιστικών Μεθόδων (CT-MRI)
ΓΝΑ «Ο Ευαγγελισμός», Αθήνα

ΕΙΣΑΓΩΓΗ-ΣΚΟΠΟΣ

- Το σύνδρομο Li-Fraumeni είναι ένα σπάνιο αυτοσωμικό επικρατές κληρονομικό σύνδρομο, που οφείλεται σε μετάλλαξη του γονιδίου *TP53*, το οποίο προδιαθέτει σε ογκογένεση.
- Οι πιο συχνές κακοήθειες που συνδέονται με αυτό είναι η λευχαιμία και εξεργασίες εγκεφάλου, μαλακών μορίων, μαστού, επινεφριδίων και οστών.
- Παρουσιάζουμε περιστατικό ασθενούς με το συγκεκριμένο σύνδρομο και ιστορικό καρκίνου μαστού και σαρκώματος θωρακικού τοιχώματος.
- Λόγω της ευαισθησίας της ασθενούς στην έκθεση σε ακτινοβολία, συνιστάται η ογκολογική παρακολούθηση αυτής μέσω WB-MRI.
- Ο σκοπός της εργασίας είναι παρουσίαση της τεχνικής της εξέτασης, καθώς και των απεικονιστικών ευρημάτων. Επίσης, γίνεται αναφορά σε πιθανά pitfalls που σχετίζονται με την εξέταση.

ΤΕΧΝΙΚΗ

Ελήφθησαν τομές από τον θόλο του κρανίου έως και την ποδοκνημική άρθρωση.
Η εξέταση έγινε σε τρία επίπεδα (εγκάρσιο, στεφανιαίο, οβελιαίο). τεχνικές DWI, FAT SAT και T1, T2 προσανατολισμένες εικόνες. Η εξέταση ολοκληρώθηκε με την ενδοφλέβιο χορήγηση παραμαγνητικής ουσίας.

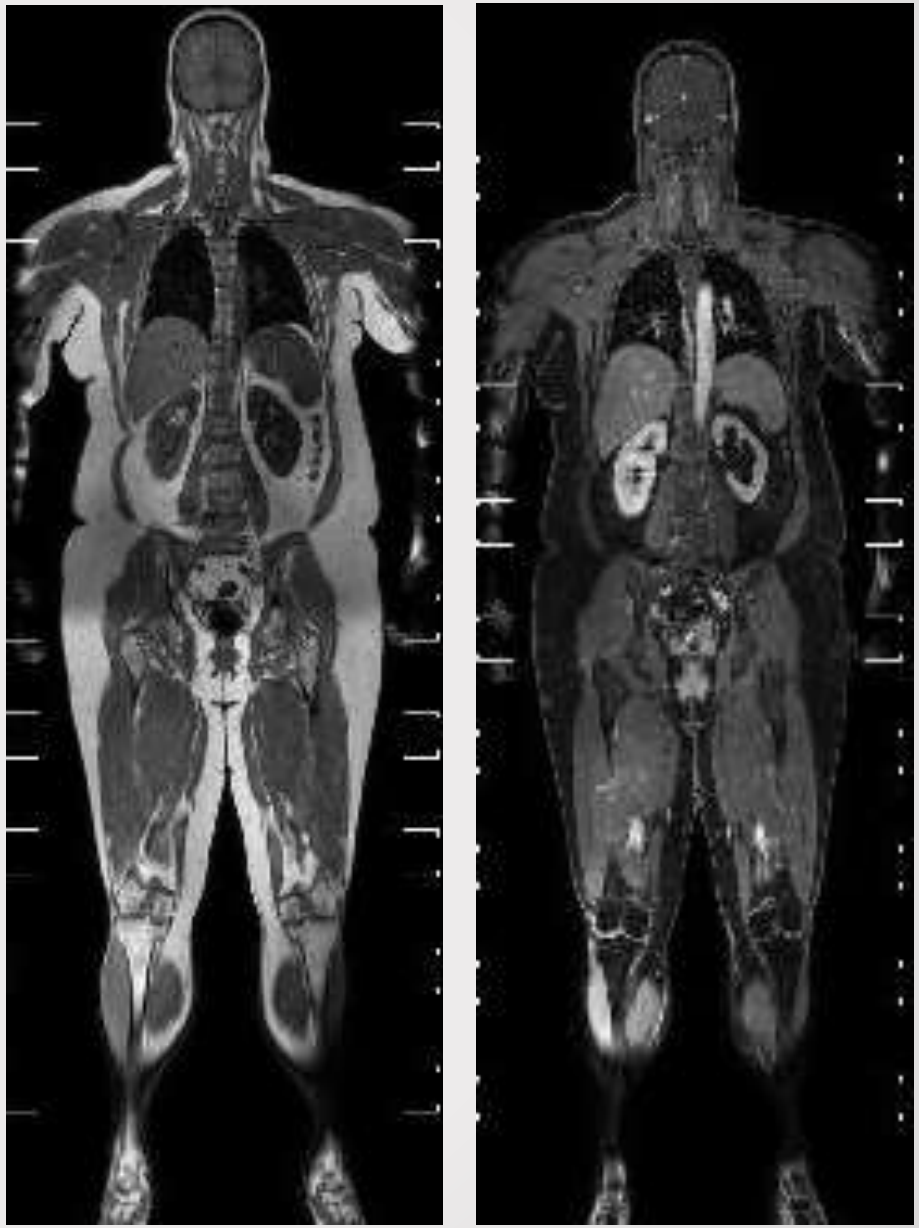

ΑΠΕΙΚΟΝΙΣΤΙΚΑ ΕΥΡΗΜΑΤΑ

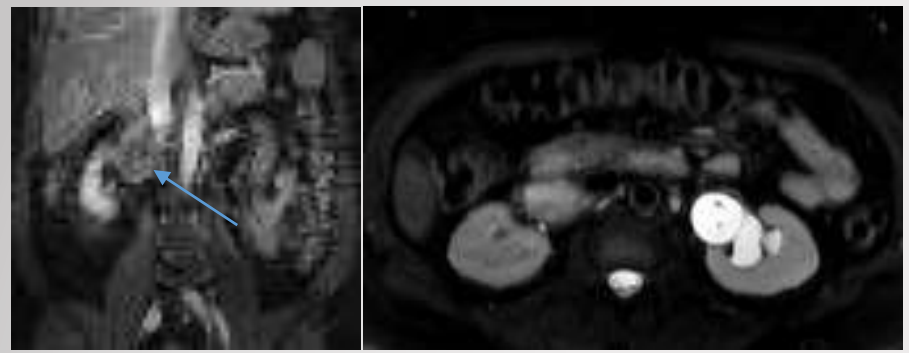

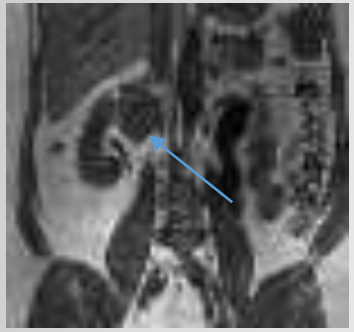

-Pigtail AP ΠΚΣ και σύστοιχου ουρητήρα, μετρίου βαθμού διάταση του εγγύς τμήματος του ουρητήρα

-Μόρφωμα παρά την ΚΚΦ:

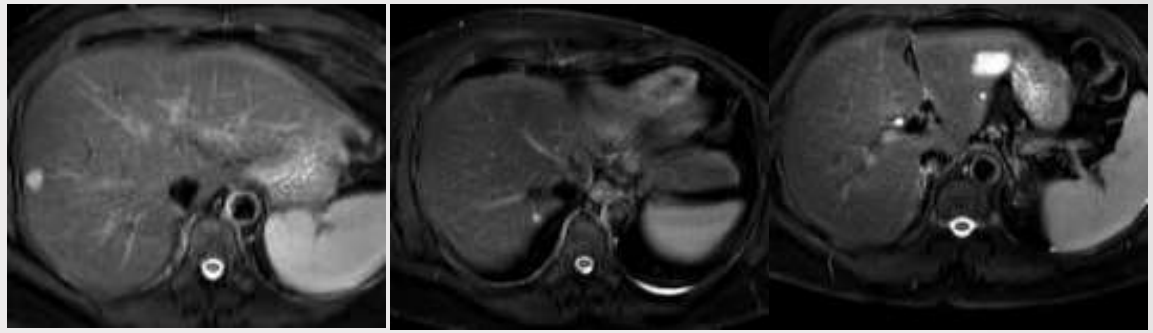

Εστιακές αλλοιώσεις ήπατος

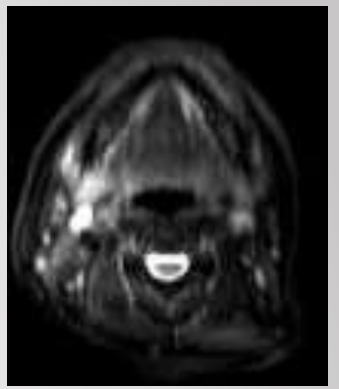

Τραχηλικοί λεμφαδένες

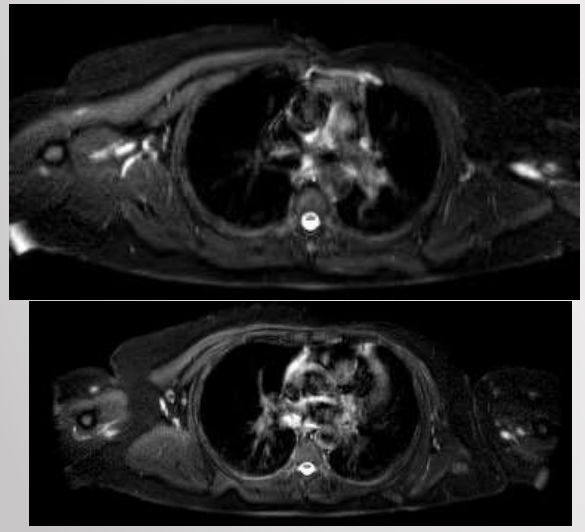

Μικροί μεσοθωρακικοί λεμφαδένες

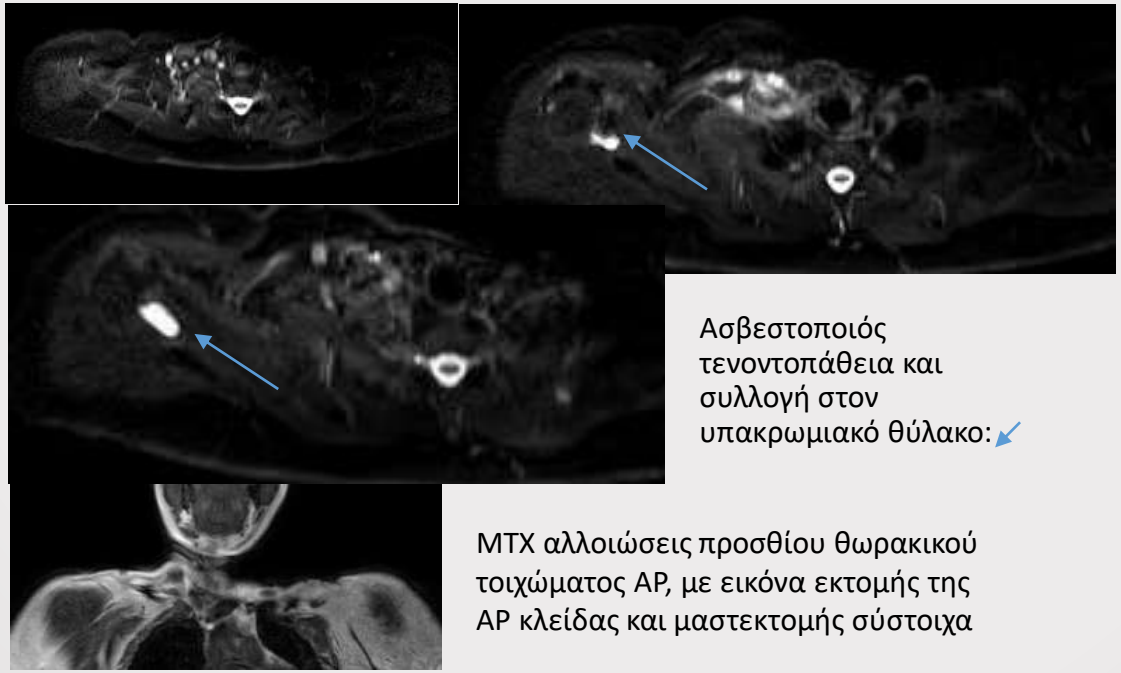

Ασβεστοποιός τενοντοπάθεια και συλλογή στον υπακρωμιακό θύλακο:

MTX αλλοιώσεις προσθίου θωρακικού τοιχώματος AP, με εικόνα εκτομής της AP κλείδας και μαστεκτομής σύστοιχα

Νησίδες αιμοποιητικού μυελού στις διαφύσεις των μηριαίων (signal drop στην out-of-phase):

ΑΠΕΙΚΟΝΙΣΤΙΚΑ ΕΥΡΗΜΑΤΑ

Στρογγύλη αλλοίωση 8 χιλ στο σώμα του Θ8 (αιμαγγείωμα; νησίδα λίπους;). Παρόμοιες αλλοιώσεις στα σώματα των Θ10 και Θ12.

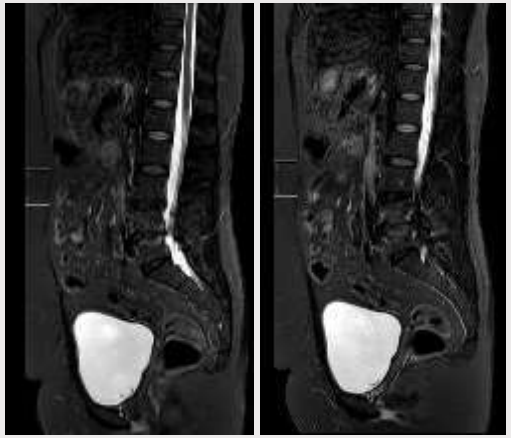

Κυκλοτερής προπέτεια του ινώδους δακτυλίου του μεσοσπονδυλίου δίσκου και αλλοιώσεις τύπου Modic II στα επίπεδα Ο4-Ο5 και Ο5-Ι1.

Κυστική αλλοίωση παρά τον κόκκυγα (κύστη κόκκυγα;):

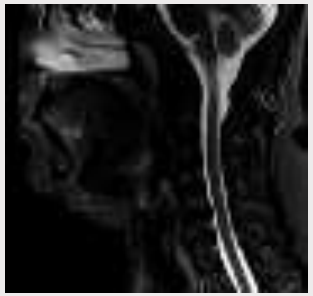

Κυκλοτερείς προπέτειες-εκφυλιστικές αλλοιώσεις στα επίπεδα Α5-Α6 και Α6-Α7

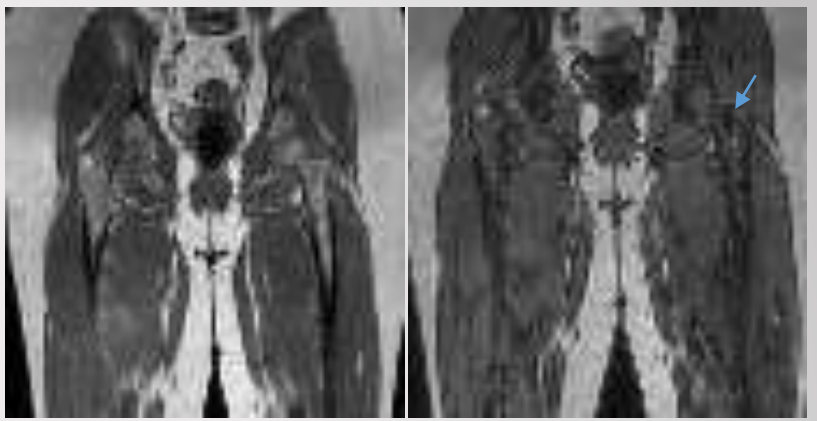

Αλλοίωση 6 χιλ στη διατροχαντήρια περιοχή ΑΡ (νησίδα ερυθρού μυελού;):

PITFALLS

Ψευδώς θετικά:

- Ερυθρός μυελός, που αναφέρεται ως λευχαιμία ή μετασταστική νόσος-Σημαντική η γνώση της φυσιολογικής απεικόνισης του ΜΟ και η χρήση in και out-of-phase ακολουθιών.
- Μικρές ηπατικές αλλοιώσεις που χαρακτηρίζονται μη ειδικές, παριστούν αιμαγγειώματα-Follow-up με προσανατολισμένες στις εν λόγω αλλοιώσεις απεικονιστικές μεθόδους.
- Νεφρικές αλλοιώσεις που δεν χαρακτηρίζονται με ακρίβεια, παριστούν απλές νεφρικές κύστεις-Follow-up με προσανατολισμένες στις εν λόγω αλλοιώσεις απεικονιστικές μεθόδους.
- Θυρεοειδικοί όζοι αμφιβόλου σημασίας-US συνεκτίμηση.

Ψευδώς αρνητικά:

Με την WB-MRI, μπορεί να μην αναγνωριστούν ή να υποδιαγνωστούν:

- Δερματικές αλλοιώσεις
- Αλλοιώσεις άνω άκρων
- Αλλοιώσεις παχέος εντέρου
- Μικροί λεμφαδένες ή μικρά πνευμονικά οζίδια

AJR Am J Roentgenol. 2021;216(1):252–263.doi:10.2214/AJR.20.23008

Ευχαριστώ