Βλάβη ριζορρινίου με οστική διάβρωση και ενδοεπιθηλιακό καρκίνωμα

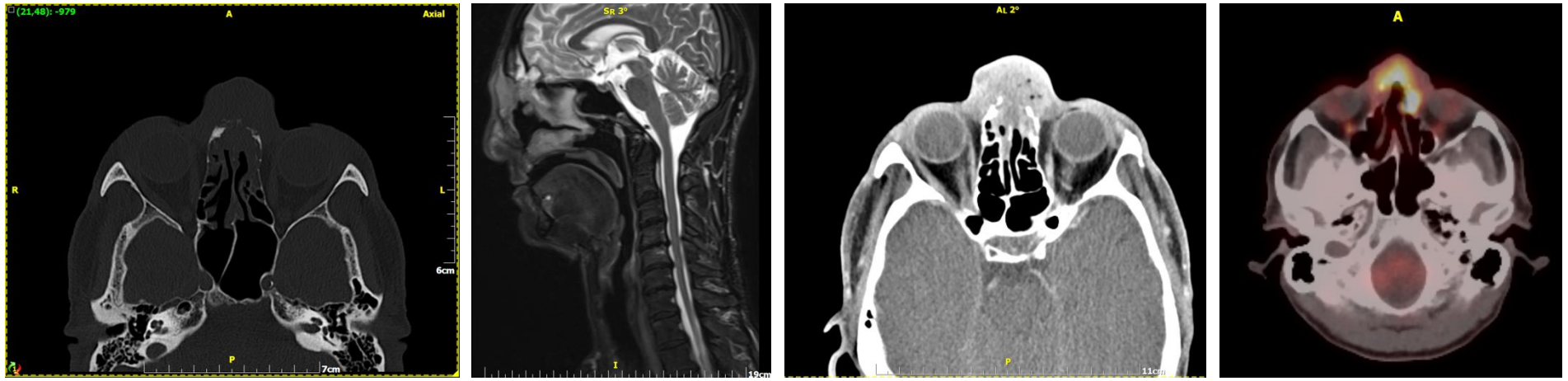

Γ. Αγγελίδης[1], Ι. Παπαδημητρίου Ολιβγέρη[1], Ε. Βασιλοπούλου[1], Υ.Χ. Μανέντη[1], Α. Φατούρου[1], Μ. Τσιμάρα[1], Α. Ελευθερίου[2], Μ. Σαλαμούρα[2]

[1]Εργαστήριο Ακτινολογίας, ΓΝ Πατρών «Άγιος Ανδρέας»

[2]Τμήμα Ωτορινολαρυγγολογίας, ΓΝ Πατρών «Άγιος Ανδρέας»

Γενικό Νοσοκομείο Πατρών
"Ο ΑΓΙΟΣ ΑΝΔΡΕΑΣ"

Εκπαιδευτικοί στόχοι

- Ανάδειξη της διαγνωστικής πολυπλοκότητας σε ρινοπροσωπικές βλάβες
- Εστίαση σε βλάβες που συνδυάζουν φλεγμονώδη, τραυματικά και νεοπλασματικά στοιχεία
- Υπογράμμιση της σημασίας ολοκληρωμένης διαγνωστικής προσέγγισης.
  - χρήση CT, MRI, PET/CT για απεικόνιση, διάγνωση και αξιολόγηση του περιστατικού
  - Μικροβιολογική ανάλυση για αποκλεισμό ή επιβεβαίωση λοιμωδών παραγόντων
  - Διενέργεια ιστολογικής βιοψίας για οριστική διάγνωση

Γενικό Νοσοκομείο Πατρών
"Ο ΑΓΙΟΣ ΑΝΔΡΕΑΣ"

Οστική διάβρωση και παραμόρφωση τύπου σέλλας

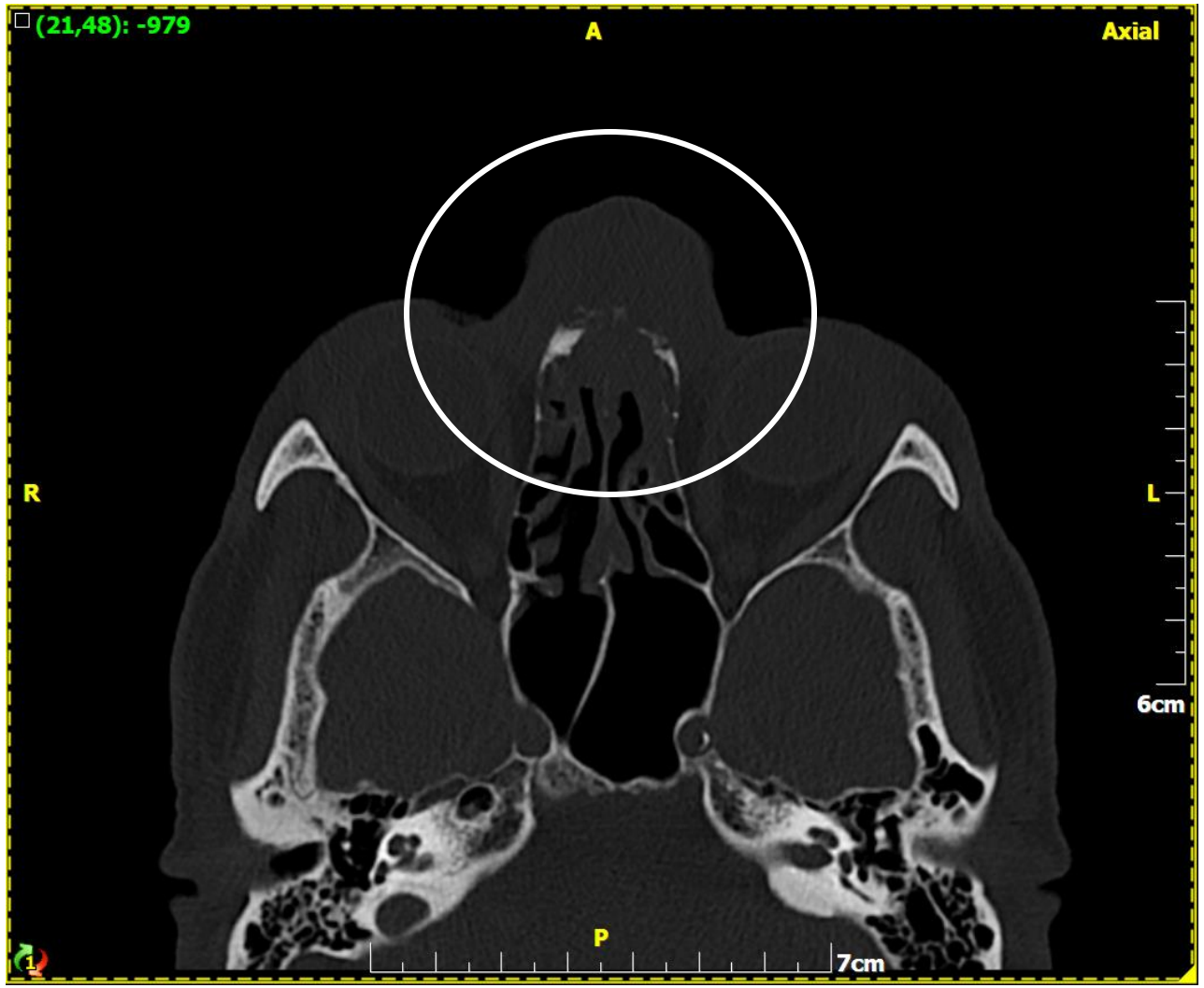

Γενικό Νοσοκομείο Πατρών
"Ο ΑΓΙΟΣ ΑΝΔΡΕΑΣ"

Υλικό

- Άνδρας 59 ετών
  - Επταμήνου ιστορικό προσωπαλγίας, πυωδών ρινικών εκκρίσεων και κεφαλαλγίας, μετά από τραυματισμό στη ράχη της ρινός.
  - Δήγμα γάτας στην ίδια περιοχή με επακόλουθο οίδημα και ερυθρότητα και επιδείνωση των συμπτωμάτων, παρά τη χορήγηση αντιβιοτικών
- Αρχική CT
  - οστική διάβρωση ρινικών οστών και διαφράγματος, καθώς και επικοινωνία των μετωπιαίων κόλπων.
- MRI
  - ρινοραχιαία παραμόρφωση τύπου σέλλας με ομοιογενή σκιαγραφική ενίσχυση και περιορισμό στη διάχυση,
- Δύο διαδοχικές βιοψίες
  - ενδοεπιθηλιακό (in situ) καρκίνωμα με εξέλκωση και αρχόμενη διήθηση.
- Ρινικό έκκριμα
  - θετικό για *Aspergillus sp.*
- CT θώρακος και κοιλίας
  - απέκλεισε μεταστατική νόσο.
- Επαναληπτική CT σπλαχνικού κρανίου
  - ανέδειξε διόγκωση μαλακών μορίων της ρινός με μικροαποστηματίωση,
- PET/CT
  - αποκάλυψε υπερμεταβολική εξεργασία στο ριζορρίνιο (SUVmax 8.8) με προσβολή ρινικού διαφράγματος και άνω ηθμοειδών κυψελών
  - χωρίς τραχηλική ή απομακρυσμένη μετάσταση.
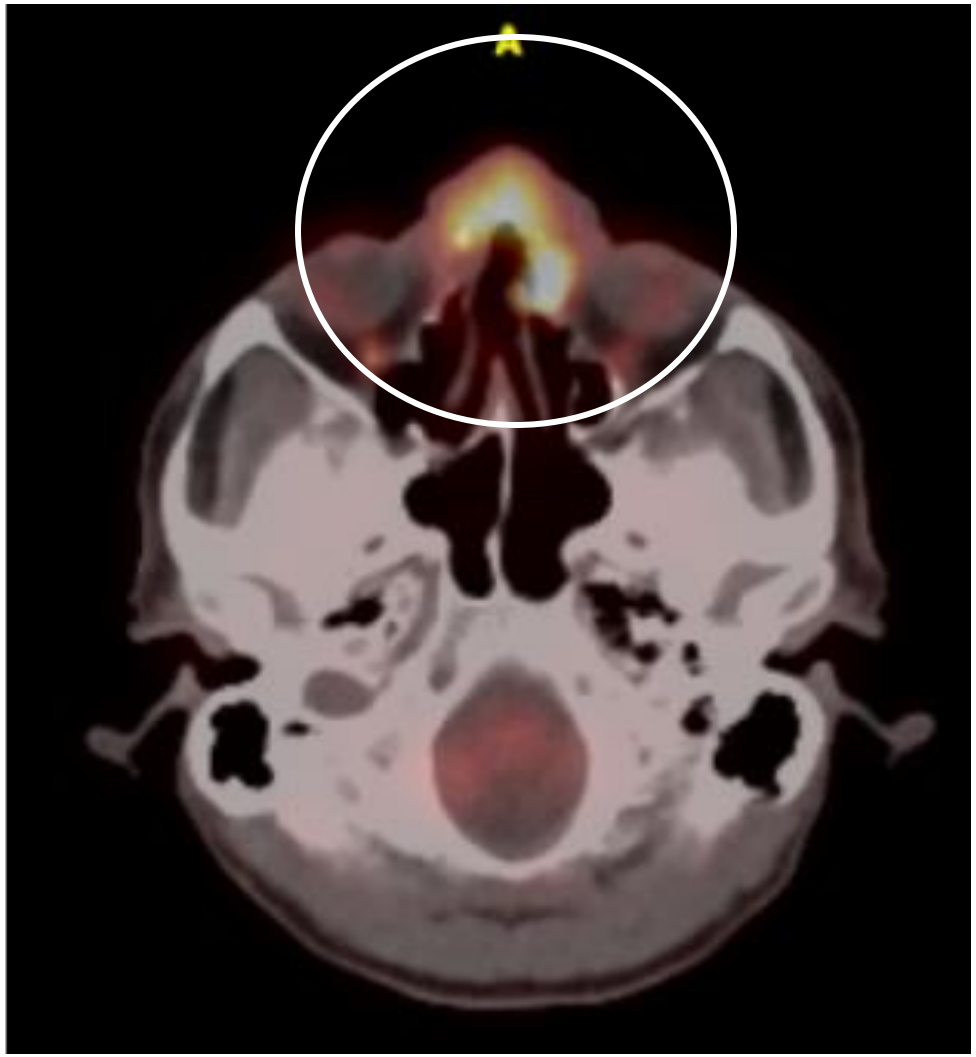
Συμπέρασμα: **ενδοεπιθηλιακό καρκίνωμα** με συνυπάρχουσα **μυκητιασική λοίμωξη**, αναδεικνύοντας τη σημασία της πολυπαραγοντικής διαγνωστικής διερεύνησης σε σύνθετες ρινοπροσωπικές βλάβες.