ΔΙΑΓΝΩΣΤΙΚΗ ΠΡΟΣΕΓΓΙΣΗ ΛΕΜΦΩΜΑΤΟΣ ΛΕΠΤΟΥ ΕΝΤΕΡΟΥ ΜΕ ΑΞΟΝΙΚΗ ΤΟΜΟΓΡΑΦΙΑ – ΠΑΡΟΥΣΙΑΣΗ ΠΕΡΙΣΤΑΤΙΚΩΝ

Α. Δουκοπούλου, Δ. Φαγκρέζος, Π. Βλάχου, Α. Λαγουδάκη-Καλογεράκη, Χ. Κορρές, Κ. Κατσιβέλης, Π. Μανιάτης, Χ. Τριαντοπούλου

Τμήμα Νεότερων Απεικονιστικών Μεθόδων και Επεμβατικής Ακτινολογίας & Τμήμα Ακτινοδιαγνωστικής , Κωνσταντοπούλειο Γ.Ν.Νέας Ιωνίας

ΕΚΠΑΙΔΕΥΤΙΚΟΙ ΣΤΟΧΟΙ

- Το λέμφωμα του λεπτού εντέρου αποτελεί μια από τις πιο συχνές κακοήθεις εξεργασίες λεπτού εντέρου (~25%) και αντιπροσωπεύει ~40% των πρωτοπαθών λεμφωμάτων του ΓΕΣ.
- Κατά κανόνα είναι non-Hodgkin λέμφωμα ενώ επίσης έχει περιγραφεί το λέμφωμα Burkitt και τύπου MALT.
- Έχει διάφορα απεικονιστικά πρότυπα και μιμείται διάφορες νόσους, κυρίως κακοήθειες, γι' αυτό ο ρόλος του ακτινολόγου είναι σημαντικός στην έγκαιρη διάγνωση.
- Η πιο συχνή θέση εντόπισης του λεμφώματος λεπτού εντέρου είναι ο ειλεός (60-65%), λόγω της υψηλής συγκέντρωσης λεμφικού ιστού, και η νήστιδα (20-25%).
- Η Αξονική Τομογραφία με IV και per os σκιαγραφικό, καθώς και η ενδοσκόπηση με κάψουλα είναι οι μέθοδοι που χρησιμοποιούνται για την έγκαιρη διάγνωση. Επίσης, η ΑΤ επιτρέπει τη λεπτομερή σταδιοποίηση της νόσου και την αναγνώριση πιθανών επιπλοκών καθώς και το follow-up μετά από θεραπεία.

ΑΠΕΙΚΟΝΙΣΤΙΚΑ ΕΥΡΗΜΑΤΑ

- Τα πιο συχνά απεικονιστικά πρότυπα είναι: πολυποειδές/οζώδες, διηθητικό, ανευρυσματικό και η παρουσία εξωφυτικής μάζας.
- Τυπικά προσβάλει μία έλικα λεπτού εντέρου σε μήκος 5-20 εκατοστά.
- Τα πιο συχνά ευρήματα στην Αξονική Τομογραφία είναι κυκλοτερής **πάχυνση του εντερικού τοιχώματος**, το οποίο ενισχύεται ομοιογενώς, ενώ συνυπάρχει **ανευρυσματική διάταση του αυλού** της εντερικής έλικας.
- Λόγω της απουσίας δεσμοπλαστικής αντίδρασης, η εικόνα εντερικής απόφραξης είναι σπάνια.
- Συχνά συνυπάρχουν διογκωμένοι μεσεντέριοι ή οπισθοπεριτοναϊκοί λεμφαδένες.

Λέμφωμα του τελικού ειλεού. Στην ΑΤ με IV σκιαγραφικό παρατηρείται κυκλοτερής πάχυνση του εντερικού τοιχώματος σε έκταση ~10εκ., με έντονη σκιαγραφική ενίσχυση και ανευρυσματική διάταση του αυλού. Δεν ελέγχεται εικόνα απόφραξης.

Διηθητικού τύπου λέμφωμα λεπτού εντέρου. ΑΤ με **per os** χορήγηση σκιαγραφικού. Παρατηρείται ευμεγέθης μάζα στην περιοχή της νήστιδας, η οποία περιβρογχίζει τα άνω μεσεντέρια αγγεία και τον σπληνοπυλαίο άξονα, και επεκτείνεται στο μεσεντέριο του λεπτού εντέρου. Η γαστρογραφίνη διέρχεται ευχερώς από τον εντερικό αυλό (βέλος), ενώ δεν παρατηρείται απόφραξη.

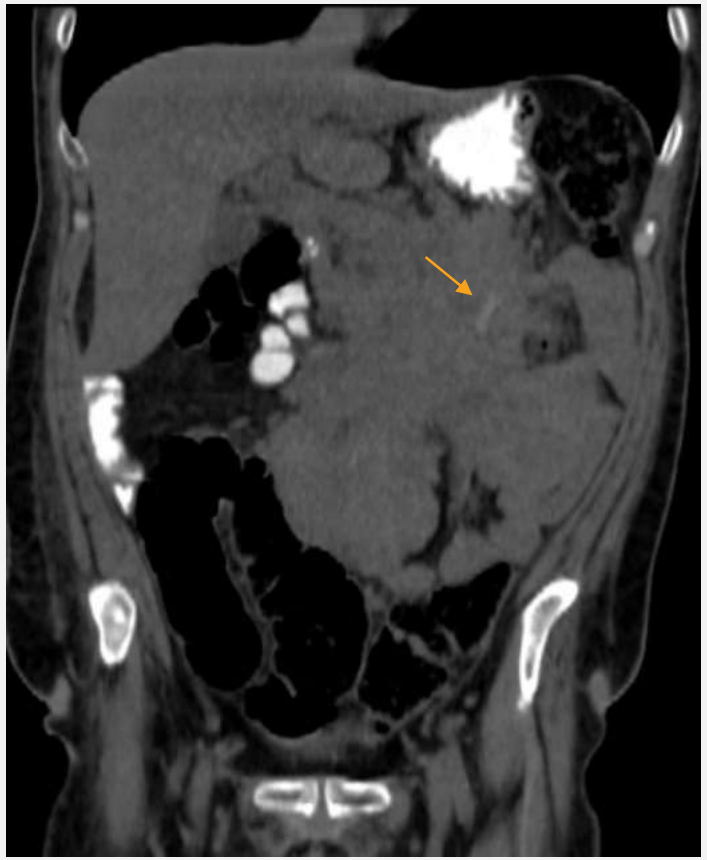

ΒΙΒΛΙΟΓΡΑΦΙΑ

- Lo Re G, Federica V, Midiri F, Picone D, La Tona G, Galia M, Lo Casto A, Lagalla R, Midiri M. Radiological Features of Gastrointestinal Lymphoma. Gastroenterol Res Pract. 2016;2016:2498143. doi: 10.1155/2016/2498143. Epub 2015 Dec 24. Erratum in: Gastroenterol Res Pract. 2016;2016:9742102. doi: 10.1155/2016/9742102. PMID: 26819598; PMCID: PMC4706984.
- Ghai S, Pattison J, Ghai S, et al. Primary gastrointestinal lymphoma: spectrum of imaging findings with pathologic correlation. Radiographics. 2007;27 (5): 1371-88
- Ghai S., Pattison J., Ghai S., O'Malley M. E., Khalili K., Stephens M. Primary gastrointestinal lymphoma: spectrum of imaging findings with pathologic correlation. Radiographics. 2007;27(5):1371–1388. doi: 10.1148/rg.275065151.