ΙΠΠΟΚΡΑΤΕΙΟ ΝΟΣΟΚΟΜΕΙΟ ΑΘΗΝΩΝ
ΑΚΤΙΝΟΔΙΑΓΝΩΣΤΙΚΟ ΤΜΗΜΑ

Ειλεός λεπτού εντέρου ως πρώτη εκδήλωση MiNEN (νευροενδοκρινές-μη νευροενδοκρινές νεόπλασμα) της σκωληκοειδούς απόφυσης

Αχιλλέως Μιράντα, Μπούζας Νικόλαος, Στρουμπούλη Ευαγγελία, Γκαρούτσος Δημήτριος, Ιεροδιακόνου Νικολέττα, Αντωνιάδης Κωνσταντίνος, Λιαρόπουλος Ιωάννης, Τσακαλάκη Άννα

Εκπαιδευτικοί στόχοι

- Τα **μικτά νευροενδοκρινικά - μη νευροενδοκρινικά νεοπλάσματα MiNEN** είναι μια σπάνια ετερογενής ομάδα όγκων οι οποίοι **συνδυάζουν μια νευροενδοκρινή παράμετρο και μία μη νευροενδοκρινή** (συνήθως αδενοκαρκινώματα).
- Αποτελούν το **10%** του συνόλου των κακοηθειών της σκωληκοειδούς.
- Η βιολογική συμπεριφορά τους καθορίζεται από το πιο **επιθετικό συστατικό**, το οποίο στις περισσότερες περιπτώσεις είναι το **χαμηλά διαφοροποιημένο νευροενδοκρινικό στοιχείο.**
- Παρουσιάζεται σπάνιο περιστατικό ειλεού λεπτού εντέρου, οφειλόμενο σε **MiNEN της σκωληκοειδούς απόφυσης**, με δευτερογενείς επιπλοϊκές εμφυτεύσεις.
- Ο εκπαιδευτικός στόχος είναι η **αναγνώριση των απεικονιστικών χαρακτηριστικών των MiNEN του γαστρεντερικού σωλήνα**, καθώς και η ανάδειξη της σημασίας συσχέτισης απεικονιστικών και παθολογοανατομικών δεδομένων.

Υλικό

- Άνδρας 41 ετών προσήλθε με **κολικοειδές κοιλιακό άλγος, αίσθημα μετεωρισμού και επίσχεση αερίων και κοπράνων.**
- Η **ακτινογραφία κοιλίας** και το **υπερηχογράφημα** απεικόνισαν **διάταση ελίκων λεπτού εντέρου.**
- Η **αξονική τομογραφία** ανέδειξε **διατεταμένες έλικες λεπτού εντέρου έως 7εκ., με περιφερική ζώνη μετάπτωσης στον περιφερικό ειλεό**, εντοπιζόμενη στην ελάσσονα πύελο, θολερότητα και **πολλαπλές μικρές οζώδεις αλλοιώσεις στο επίπλουν δεξιά** καθώς και ολιγάριθμους ελαφρώς διογκωμένους μεσεντέριους λεμφαδένες.
- Διεξήχθη ερευνητική λαπαροτομία με εκτομή ειλεού μήκους 70-75εκ., τυφλού, ανιόντος και του τοιχωματικού περιτοναίου της δεξιάς παρακολικής αύλακας.
- Η ιστολογική εξέταση του παρασκευάσματος ανέδειξε **μικτό νευροενδοκρινές - μη νευροενδοκρινές νεόπλασμα της σκωληκοειδούς απόφυσης με διήθηση αιμοφόρων αγγείων και λεμφαγγείων καθώς και εκτεταμένη περινευρική διήθηση.**

Αξονική τομογραφία με ενδοφλέβιο σκιαγραφικό μέσο σε φλεβική φάση

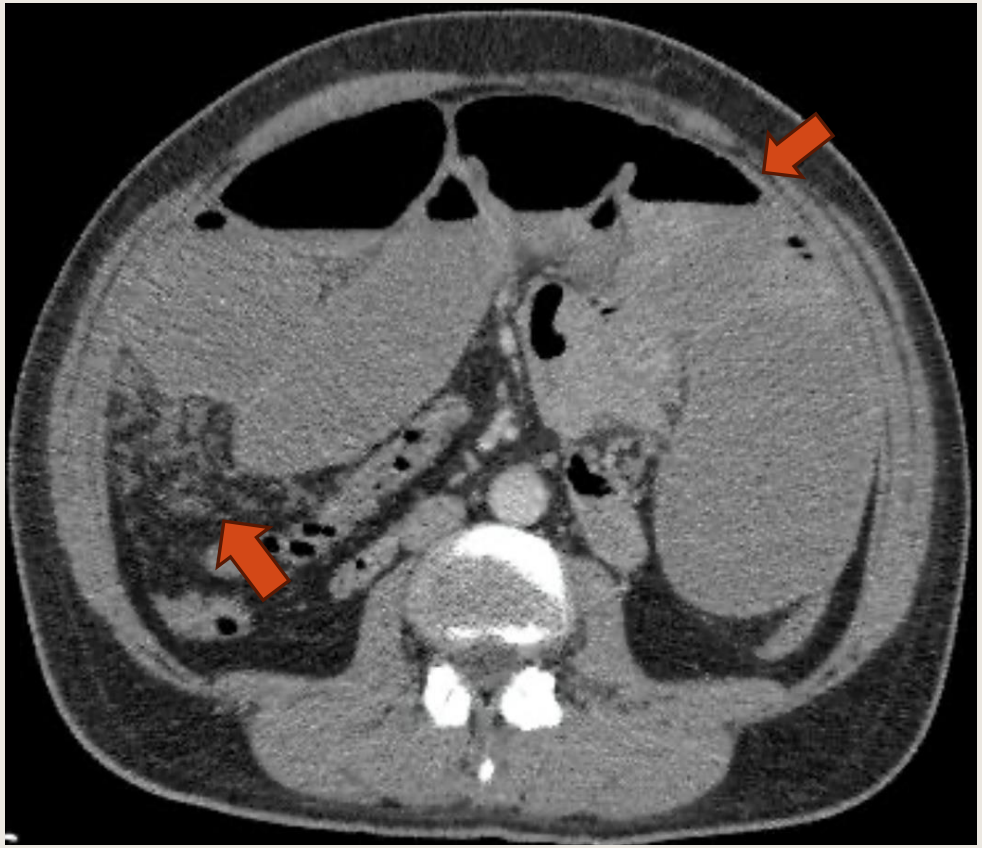

Δικτυοζώδεις αλλοιώσεις στο επίπλουν δεξιά.
Διατεταμένες έλικες λεπτού εντέρου.

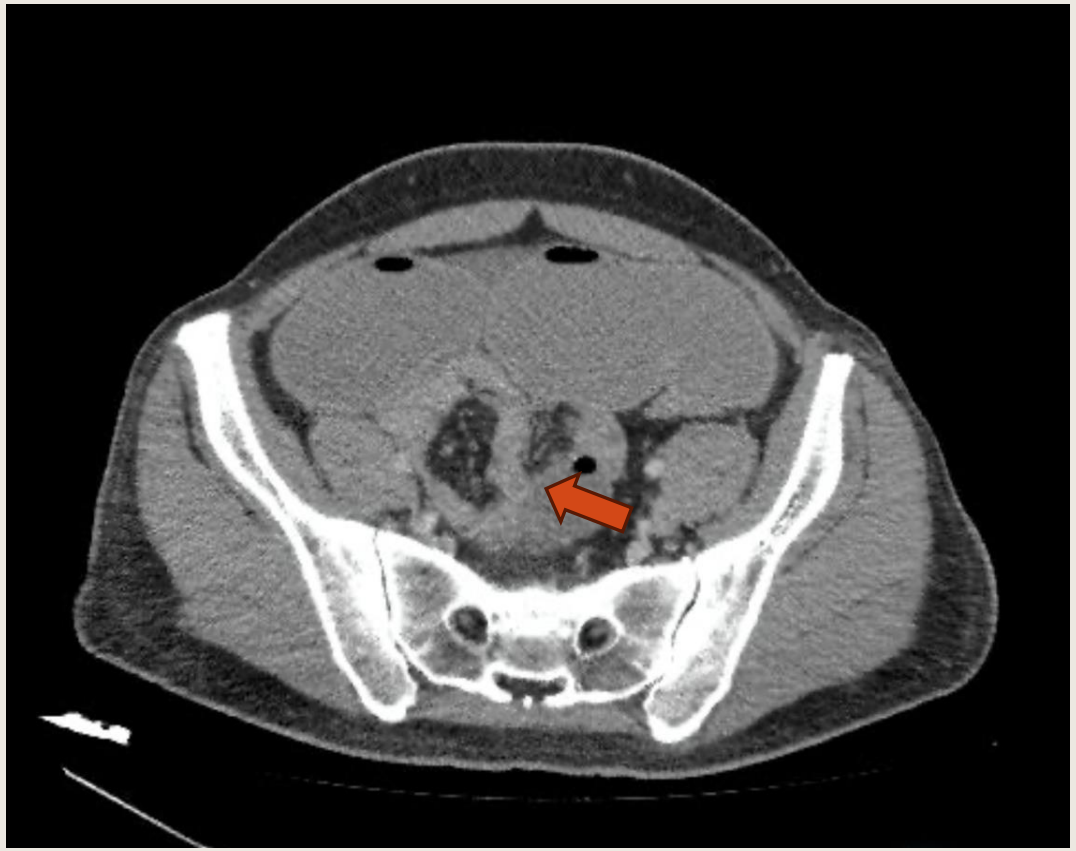

Έλικες εντέρου με συμπεπτωκός τοίχωμα στην ελάσσονα πύελο.
Ζώνη μετάπτωσης βρίσκεται στον περιφερικό ειλεό στην ελάσσονα πύελο.

Το **MiNEN της σκωληκοειδούς απόφυσης** είναι ένας **επιθετικός καρκίνος** με πρόγνωση παρόμοια με άλλους υψηλού βαθμού καρκίνους της σκωληκοειδούς απόφυσης.

- Το αποτέλεσμα εξαρτάται από το μέγεθος του όγκου, το στάδιο και από το εάν ο καρκίνος έχει εξαπλωθεί σε λεμφαδένες ή σε απομακρυσμένα όργανα.
- Η **χειρουργική επέμβαση** είναι συνήθως η πρώτη θεραπεία, αλλά πολλοί ασθενείς χρειάζονται πρόσθετες θεραπείες όπως η χημειοθεραπεία.
- Συνολικά, τα MiNEN έχουν **χειρότερη πρόγνωση από τους καλά διαφοροποιημένους νευροενδοκρινείς όγκους και συχνά συμπεριφέρονται σαν κακώς διαφοροποιημένα αδενοκαρκινώματα ή NECs.**

Βιβλιογραφία:

1.Elpek, G.O. (2022). Mixed neuroendocrine–nonneuroendocrine neoplasms of the gastrointestinal system: An update. *World Journal of Gastroenterology*, 28(8), pp.794–810.

2.Mohamed, A., Wu, S., Hamid, M., Mahipal, A., Cjakrabarti, S., Bajor, D., Selfridge, J.E. and Asa, S.L. (2022). Management of Appendix Neuroendocrine Neoplasms: Insights on the Current Guidelines. *Cancers*, 15(1), p.295.cancers15010295.

3.Annarita Peddio, Pietroluongo, E., Luciano, A., Lamia, M.R., Placido, P.D., Palmieri, G., Placido, S.D., Servetto, A., Bianco, R. and Giuliano, M. (2024). *Multidisciplinary Management of a Mixed Neuroendocrine and Nonneuroendocrine Neoplasm of the Appendix: A Case Report*. [online] Annals of Case Reports. [Accessed 14 Nov. 2025].

4.Bell, D. and Yuranga Weerakkody (2012). Neoplasms of the appendix.