ΕΝΤΕΡΙΚΗ ΕΝΔΟΜΗΤΡΙΩΣΗ ΜΙΜΟΥΜΕΝΗ ΝΕΟΠΛΑΣΜΑΤΙΚΗ ΕΞΕΡΓΑΣΙΑ

ΧΑΨΑ Ε., ΑΓΓΕΛΗΣ Κ, ΒΑΡΒΑΛΙΟΥ Μ., ΚΟΜΙΝΑΤΟΥ Α., ΚΟΥΜΠΑΡΔΑΣ Σ., ΣΚΙΑΔΟΠΟΥΛΟΣ Α., ΣΚΟΥΡΑΣ Ι.

ΑΚΤΙΝΟΛΟΓΙΚΟ ΤΜΗΜΑ:
ΓΕΝΙΚΟ ΟΓΚΟΛΟΓΙΚΟ ΝΟΣΟΚΟΜΕΙΟ ΚΗΦΙΣΙΑΣ <<ΟΙ ΑΓΙΟΙ ΑΝΑΡΓΥΡΟΙ>>

ΕΙΣΑΓΩΓΗ

Η ενδομητρίωση του εντέρου εμφανίζεται σε ένα ποσοστό 5-12% των συνολικών περιπτώσεων, ενώ πολύ σπάνια μπορεί να προκαλέσει απόφραξη (0,1-0,7%) και να μιμηθεί νεοπλασματική εξεργασία με αποτέλεσμα να οδηγήσει σε δυσκολία στη διαγνωστική προσέγγιση

ΥΛΙΚΟ

Ασθενής 50 ετών προσήλθε στο τμήμα επειγόντων περιστατικών με εικόνα ειλεού, εκδηλούμενη με κοιλιακό άλγος, διάταση κοιλίας, ναυτία και εμετούς.

Αξονική Τομογραφία άνω-κάτω κοιλίας προ και μετά την ενδοφλέβια χορήγηση σκιαγραφικού μέσου ανέδειξε έντονη διάταση παχέος εντέρου, ιδίως του σιγμοειδούς με χωροκατακτητική εξεργασία στο περιφερικό τμήμα αυτού, στην οποία αποδόθηκε το αίτιο της απόφραξης. Συνυπήρχε και ασκητική συλλογή.

- Η ασθενής υπεβλήθη σε σιγμοειδεκτομή με δημιουργία κολοστομίας καθώς και ολικής υστερεκτομής μετά των εξαρτημάτων.

- Η ταχεία βιοψία ανέδειξε ενδομητριωσική διήθηση του σιγμοειδούς, εύρημα που επιβεβαιώθηκε στην τελική ιστολογική εξέταση

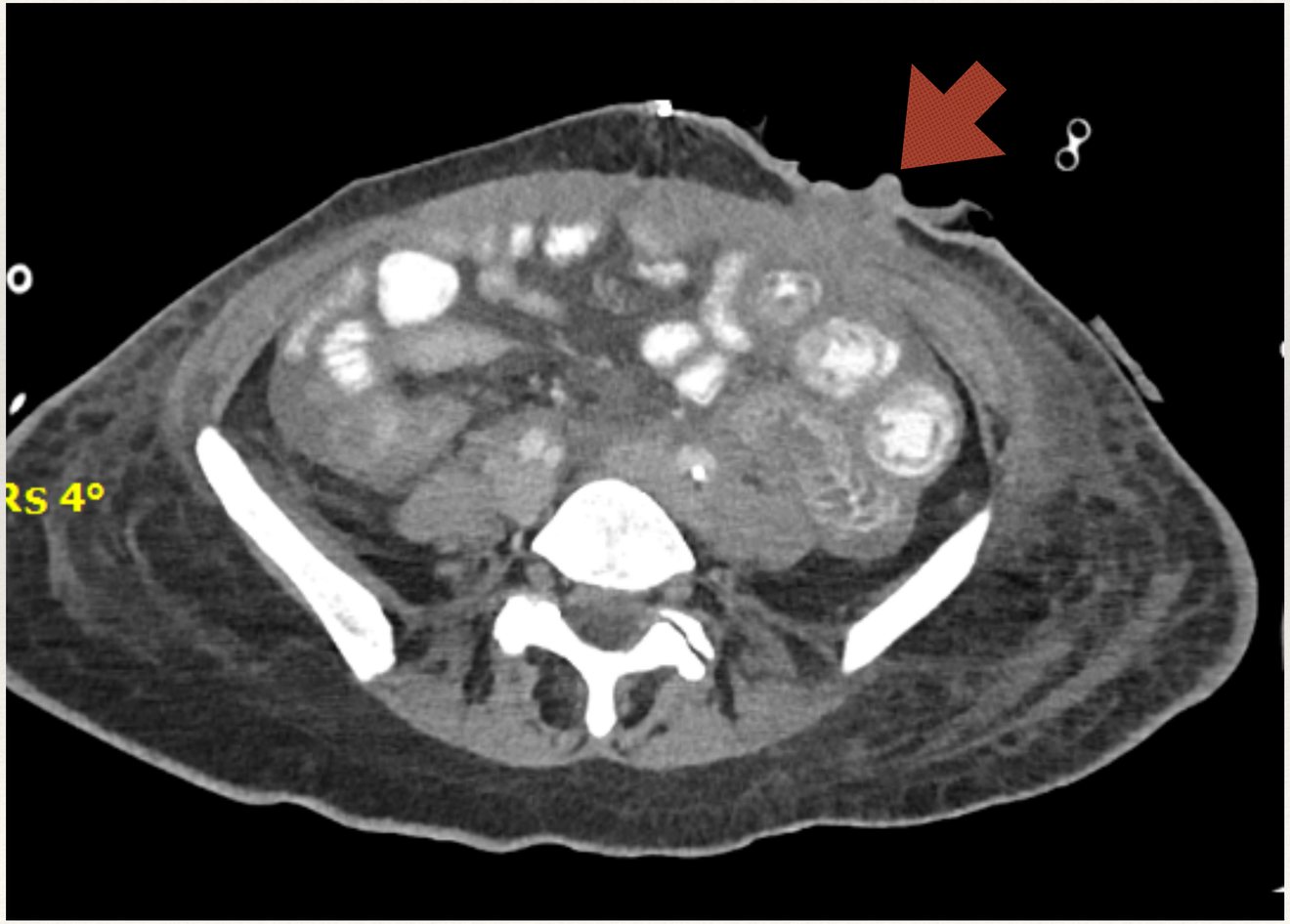

ΣΥΜΠΕΡΑΣΜΑ

- Η ενδομητρίωση αποτελεί χρόνια, οιστρογόνο-εξαρτώμενη πάθηση που αφορά περίπου το 10% των γυναικών αναπαραγωγικής ηλικίας και χαρακτηρίζεται από παρουσία ενδομητρικού ιστού εκτός της μήτρας.
- Συνήθως εντοπίζεται στις ωοθήκες, τις σάλπιγγες, το περιτόναιο και τους ιερομητρικούς συνδέσμους, ενώ εξωγεννητικές εντοπίσεις περιλαμβάνουν την ουροδόχο κύστη, το έντερο και σπανιότερα τον υπεζωκότα, τον ομφαλό ή άλλα όργανα.
- Το συγκεκριμένο περιστατικό υπογραμμίζει τη διαγνωστική πρόκληση που δημιουργεί η νόσος, καθώς και τη σημασία της ιστολογικής επιβεβαίωσης για την έγκαιρη διάγνωση και ορθή θεραπευτική αντιμετώπιση.