Λέμφωμα: Ο Μεγάλος Μιμητής

ΜΑΡΙΑ ΚΑΡΑΣΑΚΑΛΙΔΟΥ[1], ΕΛΙΣΑΒΕΤ ΨΩΜΑ[1], ΞΑΝΘΙΠΠΗ ΜΑΥΡΟΠΟΥΛΟΥ[1], ΑΓΓΕΛΙΚΗ ΧΕΒΑ[2], ΑΝΤΥΝΙΟΣ ΧΑΤΖΗΝΤΟΥΝΑΣ[1], ΔΗΜΗΤΡΙΟΣ ΚΟΥΡΔΑΚΗΣ[1], ΑΝΑΤΟΛΗ ΣΤΟΦΟΡΙΑΔΗ[1], ΠΑΝΑΓΙΩΤΗΣ ΠΡΑΣΟΠΟΥΛΟΣ[1]

[1]ΚΛΙΝΙΚΗ ΑΚΤΙΝΟΛΟΓΙΑΣ, ΑΧΕΠΑ- ΠΑΝΕΠΙΣΤΗΜΙΑΚΟ ΓΕΝΙΚΟ ΝΟΣΟΚΟΜΕΙΟ ΘΕΣΣΑΛΟΝΙΚΗΣ, ΕΛΛΑΔΑ

[2]ΕΡΓΑΣΤΉΡΙΟ ΓΕΝΙΚΗΣ ΠΑΘΟΛΟΓΙΑΣ ΚΑΙ ΠΑΘΟΛΟΓΙΚΗΣ ΑΝΑΤΟΜΙΚΗΣ ΤΟΥ ΤΜΗΜΑΤΟΣ ΙΑΤΡΙΚΗΣ Α.Π.Θ., ΘΕΣΣΑΛΟΝΙΚΗ

Το λέμφωμα, ως κακοήθεια του λεμφικού συστήματος, χαρακτηρίζεται από έντονο πολυμορφισμό στην κλινική και απεικονιστική του εμφάνιση. Η ικανότητά του να μιμείται ποικίλες παθήσεις δημιουργεί σημαντικές διαγνωστικές προκλήσεις για τον ακτινολόγο.

Συχνότερες μιμητικές καταστάσεις

- φλεγμονώδεις νόσοι (αποστήματα, σαρκοείδωση, φυματίωση, πνευμονία),
- οι αυτοάνοσες καταστάσεις (Crohns, Hashimoto, Wegener),
- οι μεταστατικές νόσοι
- οι κακοήθεις όγκοι πνεύμονα, μαστού, στομάχου, ηπατος, νεφρού
- οι φλεγμονώδεις ψευδοόγκοι

Απεικονιστικά ευρήματα:

- Πολυποειδείς μάζες ,
- Διάχυτες διηθητικές βλάβες,
- Διάχυτη διόγκωση οργάνων με συνοδό λεμφαδενοπάθεια,
- Με ομοιογενή ή ετερογενή εμπλουτισμό συνήθως χωρίς αποφρακτικά φαινόμενα

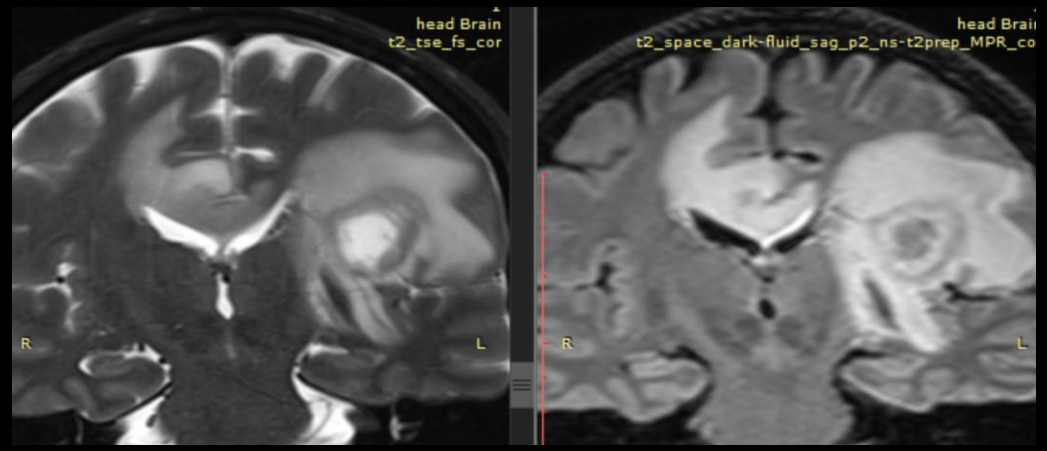

Οζώδης εξεργασία μετωπιαία ΑΡ και εν τω βάθει μετωπιαία ΔΕπαρά τη μεσολόβιο με περιεστιακό οίδημα

Οζώδεις ανομοιογενείς βλάβες επινεφριδίων, Λέμφωμα επινεφριδίων άμφω.

- CT + C, Coronal

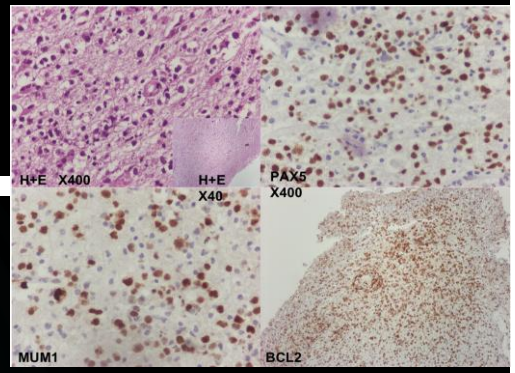

- T2/Flair WI, Coronal

Ιστολογική ταυτοποίηση: PCNS-LBCL/ α΄παθές DLBCL του ΚΝΣ

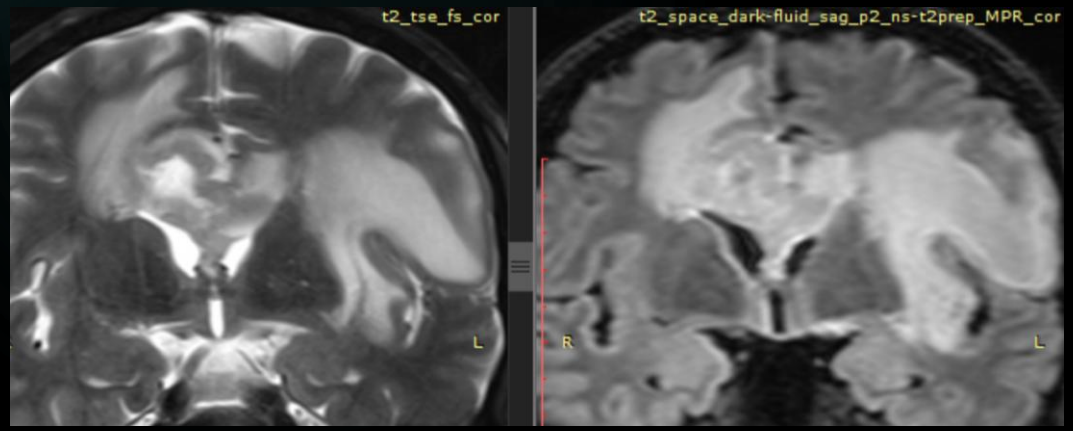

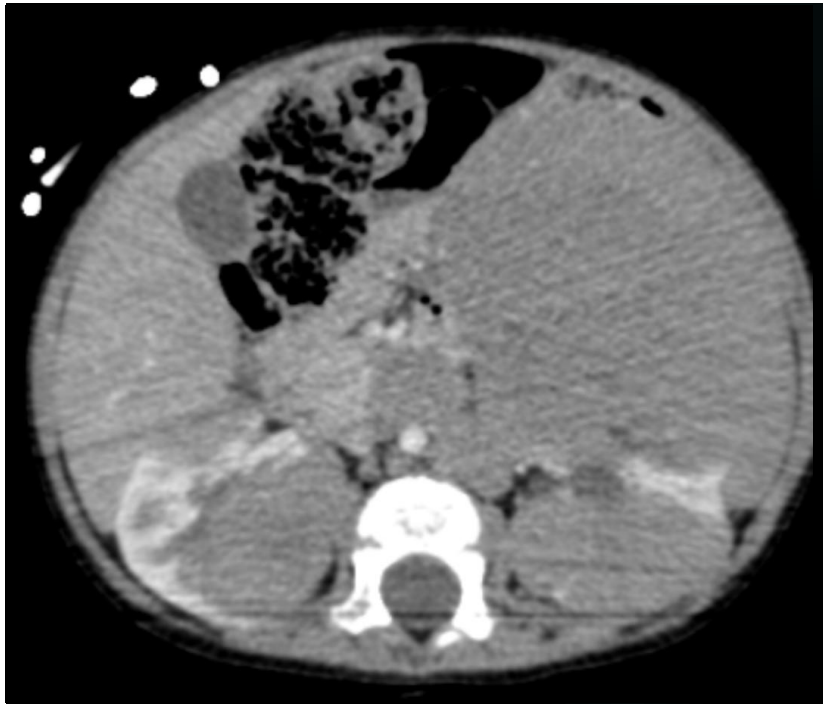

Ευμεγέθεις βλάβες νεφρών

- CT +C

Β-λεμφοβλαστικό λέμφωμα

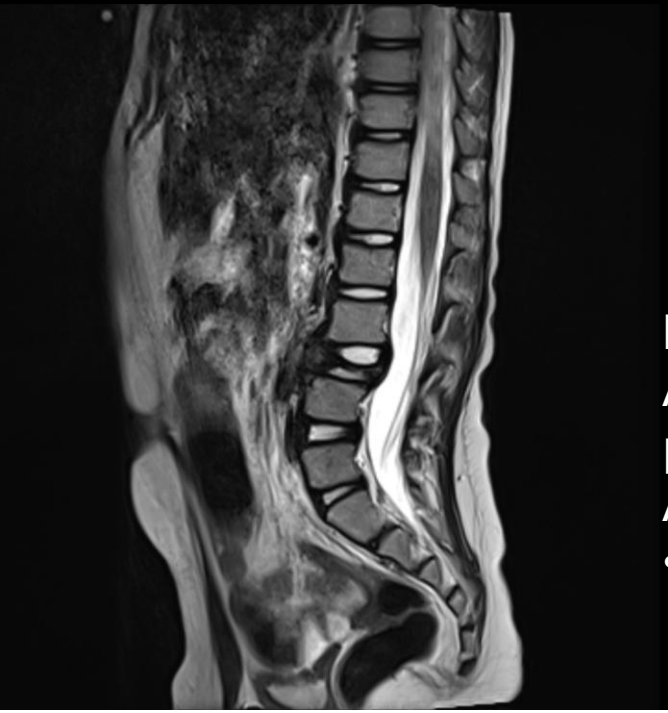

Καθίζηση Ο3 σπονδύλου,
Αναπλαστικό μεγαλοκυτταρικό λέμφωμα AKL

- T2 WI Sagital

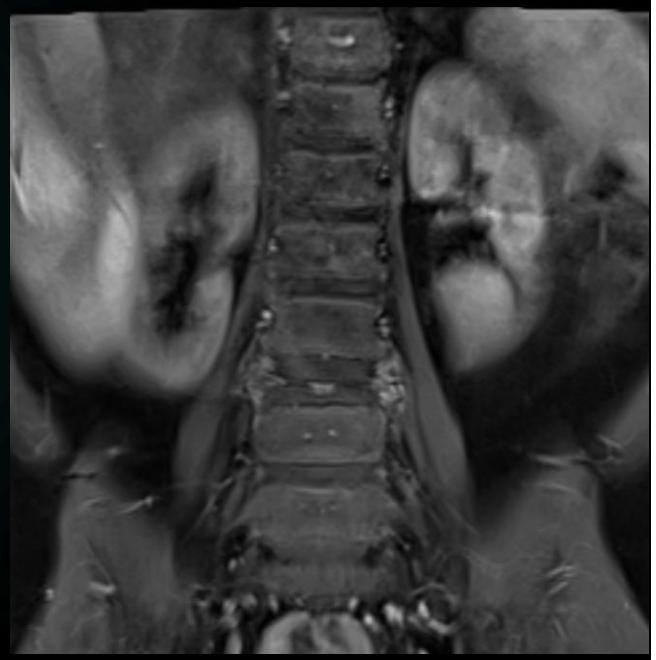

Καθίζηση Ο3 σπονδύλου και εμπλουτισμός παρακείμενα
Αναπλαστικό μεγαλοκυτταρικό λέμφωμα AKL

- T1 WI + Gd Coronal

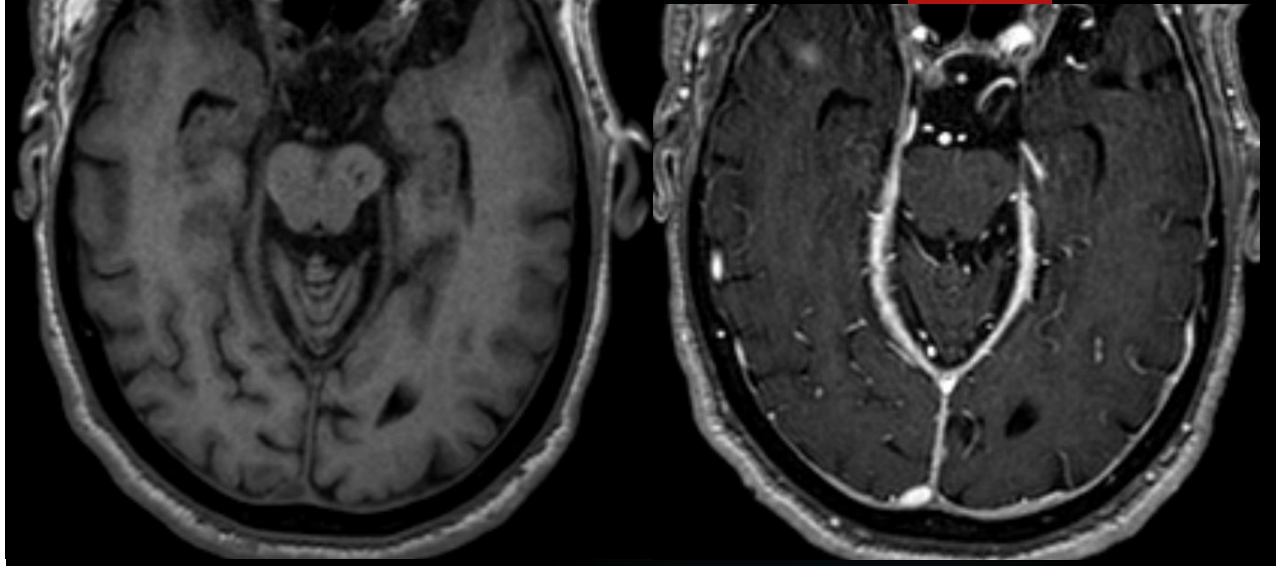

Παχυμηνιγγικός εμπλουτισμός ημισφαιρίων,
Χρόνια Λεμφογενής Λευκεμία,

- T1 W1, T1 W1 +Gd

Ιστολογική ταυτοποίηση:
B-CLL /
B-Χρόνια λεμφοκυτταρική λευχαιμία

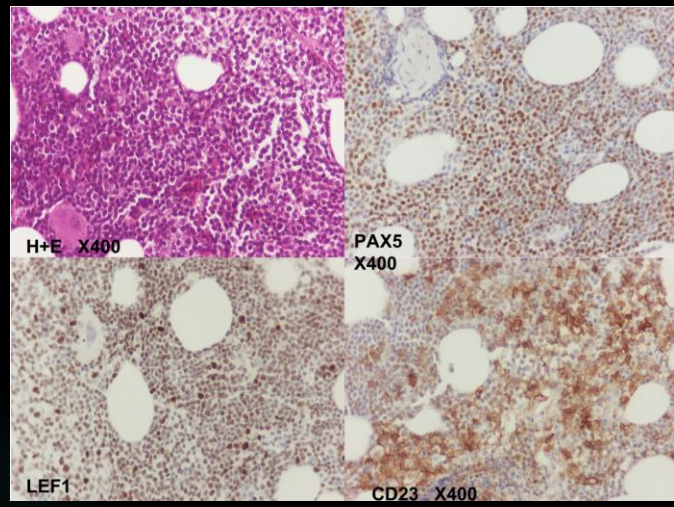

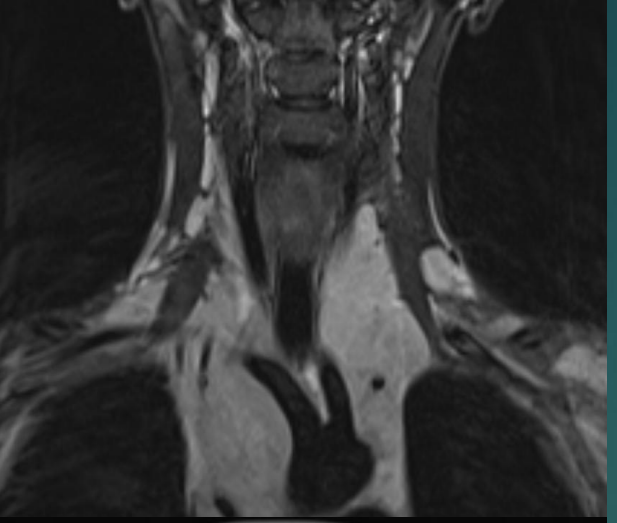

Μάζες υφής μαλακών μορίων – block κατωτέρων σφαγιτιδικών, υπερκλειδίων λεμφαδένων
με πιεστικά φαινόμενα επι της άνω κοίλης και της σφαγίτιδας, κυρίως AP

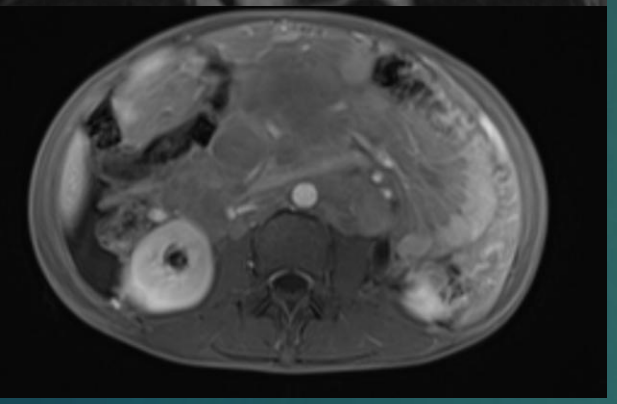

Μάζα υφής μαλακών μορίων στο μεσεντέριο, στην πύλη του ήπατος και παραορτικά και παρά τα λαγόνια αγγεία με ομοιογενή κυρίως εμπλουτισμό και νεκρωσεις

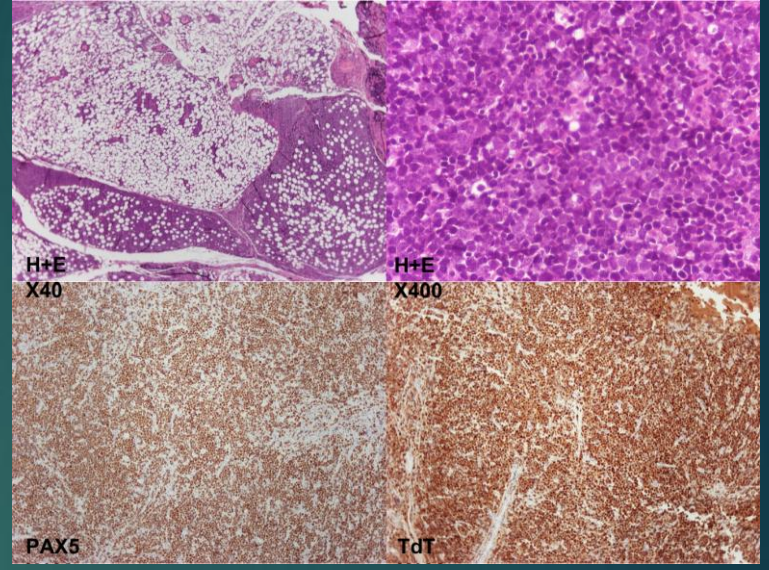

Ιστολογική ταυτοποίηση: B-LBL / Β-λεμφοβλαστικό λεμφωμα

Βιβλιογραφία

- Shetty, A. & Carter, J.D., 2011. *Sarcoidosis mimicking lymphoma on FDG-PET imaging.* Radiology Case Reports, 6(2), p.409. DOI: 10.2484/rcr.v6i2.409.
- Thomas, A.G., Vaidhyanath, R., Kirke, R. & Rajesh, A., 2011. *Extranodal lymphoma from head to toe: Part 1, the head and spine.* American Journal of Roentgenology, 197(2), pp.350–356. DOI: 10.2214/AJR.10.7266
- Juan, Y.-H., Saboo, S.S., Tirumani, S.H., Khandelwal, A., Shinagare, A.B., Ramaiya, N. & Krajewski, K.M., 2014. 'Malignant skin and subcutaneous neoplasms in adults: multimodality imaging with CT, MRI, and 18F-FDG PET/CT', *American Journal of Roentgenology*, 202(5), pp. W422-W438. DOI: 10.2214/AJR.13.11424
- Kim, J.E., Park, S.H., Shim, Y.S. & Yoon, S., 2023. Typical and Atypical Imaging Features of Malignant Lymphoma in the Abdomen and Mimicking Diseases. *Journal of the Korean Society of Radiology*, 84(6), pp. 1266–1289. DOI: 10.3348/jksr.2023.0015.
- Reginelli, A., Urraro, F., Sangiovanni, A., Russo, G. M., Russo, C., Grassi, R., Agostini, A., Belfiore, M. P., Cellina, M., Floridi, C., Giovagnoni, A., Sica, A. & Cappabianca, S., 2020. Extranodal Lymphomas: a pictorial review for CT and MRI classification. *Acta Biomedica*, 91(8-S), pp. 34-42. DOI: 10.23750/abm.v91i8-S.9971.
- Bazer, D.A., Zabrocka, E., Koroneos, N. & Kowalska, A., 2023. *Central nervous system lymphoma: The great mimicker — a single-institution retrospective study.* Case Reports in Oncology Medicine, 2023:8815502. DOI: 10.1155/2023/8815502.