Γενικό Νοσοκομείο Ημαθίας
Οργανική Μονάδα Βέροιας

Λιποσάρκωμα οπισθοπεριτοναϊκού χώρου: Απεικονιστική εκτίμηση με Αξονική τομογραφία

Γιαννακίδης Νικόλαος , Αναστασιάδου Ελισάβετ, Παπαδόπουλος Γεώργιος, Σαργιαννίδης Θεοχάρης, Κατσαρός Νικόλαος, Γεωργιτζίκη Καλλιόπη, Γκούβης Παναγιώτης

Εισαγωγή

Το λιποσάρκωμα αποτελεί τον **συχνότερο κακοήθη όγκο μαλακών μορίων** στους ενήλικες, αντιπροσωπεύοντας το 20% όλων των σαρκωμάτων. Οι κύριες εντοπίσεις περιλαμβάνουν τον οπισθοπεριτοναϊκό χώρο και τα κάτω άκρα.

Η αξονική τομογραφία (CT) με ενδοφλέβιο σκιαγραφικό καθιερώνεται ως **καθοριστική απεικονιστική μέθοδος** για τον χαρακτηρισμό της βιολογικής συμπεριφοράς του όγκου, τη σταδιοποίηση και τον προεγχειρητικό σχεδιασμό.

Υλικό και Μέθοδος

1. **Κλινική παρουσίαση**

   Ασθενής άνδρας 39 ετών προσήλθε στο Τμήμα Επειγόντων Περιστατικών με **άλγος στη δεξιά κοιλιακή χώρα από 5ημέρου** και κοιλιακή διάταση. Η κλινική εξέταση ανέδειξε κοιλία μαλακή, ευπίεστη και επώδυνη με **αισθητή σκληρία** στη δεξιά κοιλιακή χώρα.

2. **Αρχική απεικόνιση**

   Η ακτινογραφία κοιλίας παρουσίασε gasless abdomen ΔΕ, το υπερηχογράφημα κοιλίας ανέδειξε **παρεκτόπιση του δεξιού νεφρού από λιπωματώδη μάζα**, κρίνοντας απαραίτητη την περαιτέρω διερεύνηση με αξονική τομογραφία υψηλής ανάλυσης.

3. **Πρωτόκολλο CT**

   Η CT άνω–κάτω κοιλίας πραγματοποιήθηκε με **ενδοφλέβιο σκιαγραφικό** και **λεπτές τομές 1,25 mm** (προ και μετά σκιαγραφικό). Αξιολογήθηκαν συστηματικά οι πυκνότητες (HU), η εσωτερική δομή, η ενίσχυση μετά από σκιαγραφικό και οι ανατομικές σχέσεις με γειτονικά όργανα.

Σκοπός

Απεικονιστικός χαρακτηρισμός
Παρουσίαση των χαρακτηριστικών ευρημάτων λιποσαρκώματος οπισθοπεριτοναϊκού χώρου με αξονική τομογραφία

Διαφοροδιάγνωση
Αναδεικνύουμε τα κρίσιμα ευρήματα που διαφοροποιούν το λιποσάρκωμα από καλοήθεις λιπώδεις όγκους

Προεγχειρητικός σχεδιασμός
Αξιολόγηση των ανατομικών σχέσεων και της έκτασης του όγκου για βέλτιστη χειρουργική προσέγγιση

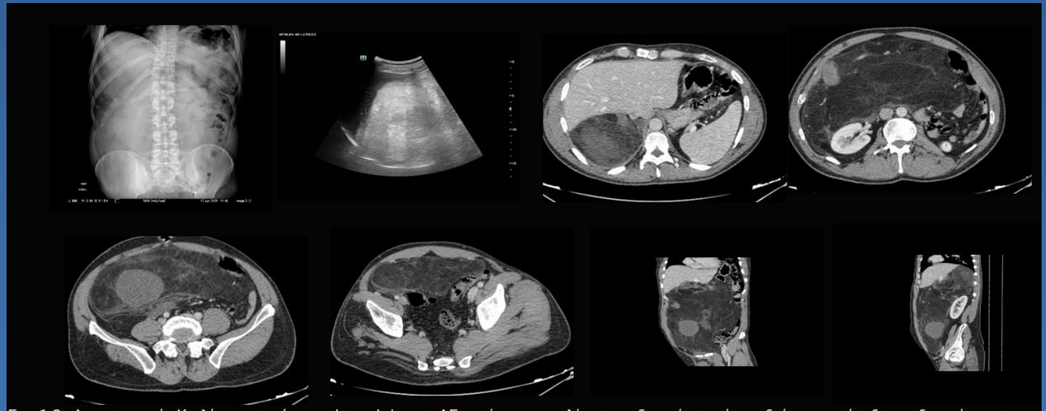

Εικ. 1-8: Ακτινογραφία Κοιλίας με εικόνα gasless abdomen ΔΕ, υπέρηχος κοιλίας και αξονικές τομές σε διάφορα επίπεδα αναδεικνύουν την εκτεταμένη λιπωματώδη μάζα με παχυμένα διαφραγμάτια και ετερογενή ενίσχυση

Απεικονιστικά Ευρήματα

Βασικά χαρακτηριστικά

- **Εκτεταμένη λιπωματώδης μάζα**
  Στο δεξιό οπισθοπεριτόναιο, καταλαμβάνουσα μεγάλο τμήμα της δεξιάς κοιλίας
- **Ετερογενής σύσταση**
  Περιοχές λίπους (~ -60 HU) και συμπαγείς εμπλουτιζόμενες περιοχές
- **Παχυμένα διαφραγμάτια**
  Εμπλουτιζόμενα διαφραγμάτια και περιοχές αιμορραγίας ή νέκρωσης λίπους
- **Παρεκτόπιση οργάνων**
  Του δεξιού νεφρού και εντερικών ελίκων χωρίς σαφή διήθηση
- **Απουσία μεταστάσεων**
  Δεν αναγνωρίζονται παθολογικά διογκωμένοι λεμφαδένες ή οστική/πυελική διήθηση

Συμπεράσματα

01 — Διαγνωστική ακρίβεια

Η CT με λεπτές τομές **1,25 mm** και ενδοφλέβιο σκιαγραφικό παρέχει υψηλή διαγνωστική ακρίβεια για τον χαρακτηρισμό λιποσαρκωμάτων

02 — Κρίσιμα ευρήματα

Η αναγνώριση συμπαγών συστατικών, εμπλουτισμού και **παχυμένων διαφραγμάτων,** ενώ οι εστίες **νέκρωσης** μάλλον δυσχεραίνουν τη διαφοροδιάγνωση καθώς μπορούν να εμφανιστούν και σε καλοήθη λιπώματα.

03 — Διαφοροδιάγνωση

Τα απεικονιστικά χαρακτηριστικά επιτρέπουν την αξιόπιστη διαφοροποίηση από καλοήθεις λιπώδεις όγκους

04 — Προεγχειρητική αξιολόγηση

Η λεπτομερής απεικόνιση των ανατομικών σχέσεων καθοδηγεί τον χειρουργικό σχεδιασμό και βελτιώνει τα αποτελέσματα

Βιβλιογραφία

Murphey MD et al.
From the Archives of the AFIP: Imaging of Soft-Tissue Myxoma with Emphasis on CT and MR and Comparison with Other Soft-Tissue Neoplasms
Radiographics, 2005

Tirumani SH et al.
Update on the role of imaging in management of metastatic colorectal cancer
European Radiology, 2020

Crago AM, Singer S
Clinical and molecular approaches to well differentiated and dedifferentiated liposarcoma
Current Opinion in Oncology, 2011