Γενικό Νοσοκομείο Ρεθύμνου

Ακτινοδιαγνωστικό τμήμα

ΣΤΕΝΩΣΗ ΠΥΕΛΟΟΥΡΗΤΗΡΙΚΗΣ ΣΥΜΒΟΛΗΣ- ΑΠΕΙΚΟΝΙΣΤΙΚΑ ΧΑΡΑΚΤΗΡΙΣΤΙΚΑ ΣΤΗΝ ΑΞΟΝΙΚΗ ΤΟΜΟΓΡΑΦΙΑ

ΒΚ. Usore, Π.Μυλωνά, Ε. Παπαδάκη, Σ.Γιάννου, Ρ.Μοσχονά

Εκπαιδευτικοί στόχοι

✓ Η στένωση της πυελοουρητηρικής συμβολής αποτελεί την πιο συχνή αιτία διάτασης ΠΛΚ στον έμβρυο, καθώς επίσης μπορεί να αναγνωριστεί και στην ενήλικη ζωή.

✓ Στο 40% των περιπτώσεων η στένωση οφείλεται σε αλλόδρομη, επικουρική νεφρική αρτηρία η οποία πιέζει τον ουρητήρα προκαλώντας μηχανική απόφραξη. Ο ακτινοδιαγνώστης πρέπει να είναι εξοικειωμένος με τα απεικονιστικά χαρακτηριστικά των διαφορετικών αιτιών της πυελοουρητηρικής στένωσης προκείμενου να επιτυγχάνεται η σωστή διάγνωση και να αποφεύγονται πρόσθετες απεικονιστικές εξετάσεις ή/κ βιοψία με οικονομικό κόστος και ανησυχία του εξεταζόμενου.

✓ Στις συγγενούς αρχής περιπτώσεις μπορεί να συνυπάρχουν και άλλες ανωμαλίες των νεφρών όπως διπλό ΠΛΚ, πολυκυστικοί δυσπλαστικοί νεφροί, πεταλοειδής νεφρός ή διασταυρούμενη εκτοπία.

Υλικό

Πρόκειται για νεαρό εξεταζόμενο 23 ετών ο οποίος σε εξέταση US fast στα πλαίσια διερεύνησης τραύματος εντοπίστηκε διάταση του ΠΛΚ του δεξιού νεφρού. Χωρίς εικόνα άλγους νεφρικής χώρας ούτε παθολογικά αποτελέσματα στην γενική ούρων.

Ακουλούθησε συμπληρωματικός έλεγχος με αξονική πυελογραφία.

ΠΥΕΛΟΟΥΡΗΤΗΡΙΚΗ ΣΤΕΝΩΣΗ

ΥΤ ΑΝΩ ΚΑΙ ΚΑΤΩ ΚΟΙΛΙΑΣ όπου αναγνωρίζεται αρτηριακή αιμάτωση του δεξιού νεφρού από 3 νεφρικές αρτηρίες εκ των οποίων η μία εμφανίζει αλλόδρομη πορεία και ασκεί πιεστικό εντύπωμα στην δεξιά πυελοουρητηρική συμβολή με αποτέλεσμα ηπίου βαθμού διάταση του ΠΛΚ του δεξιού νεφρού με εικόνα απότομης στένωσης στην δεξιά πυελοουρητηρική συμβολή

ΠΥΕΛΟΟΥΡΗΤΗΡΙΚΗ ΣΤΕΝΩΣΗ

ΥΤ ΑΝΩ ΚΑΙ ΚΑΤΩ ΚΟΙΛΙΑΣ στη καθυστερημένη φάση στα 7 λεπτά αναγνωρίζεται ταυτόχρονη απέκκριση της σκιαγραφικής ουσία στο ΠΛΚ των δύο νεφρών (γαλάζιο βέλος), ωστόσο ενώ αναγνωρίζεται σκιαγραφική ουσία στον αριστερό ουρητήρα, ωστόσο ο δεξιός ουρητήρας δεν σκιαγραφείται (κόκκινο βέλος) ενώ σημειώνεται καθυστερημένη δίοδος από την πύελο στον δεξιό ουρητήρα στη σάρωση στα 10 λεπτά (κίτρινο βέλος).

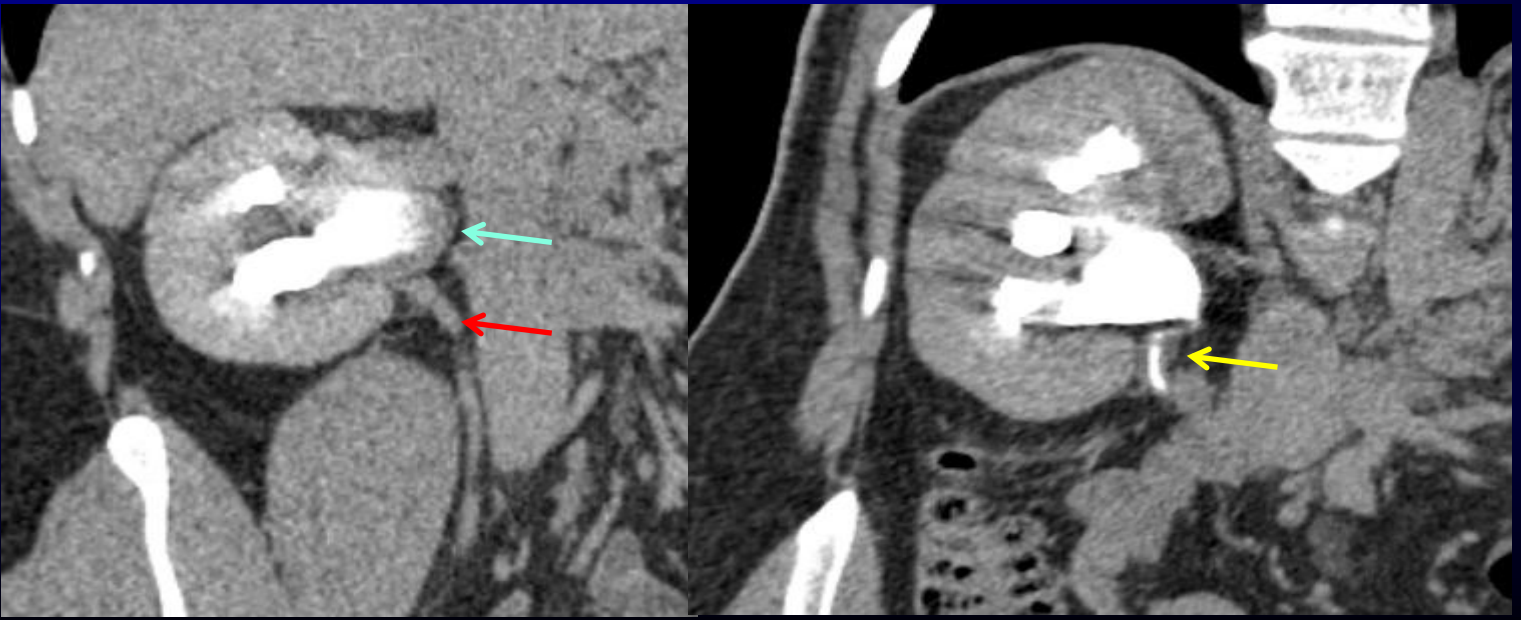

Βιβλιογραφία

1. Lawler L, Jarret T, Corl F, Fishman E. Adult Ureteropelvic Junction Obstruction: Insights with Three-Dimensional Multi-Detector Row CT. Radiographics. 2005;25(1):121-34
2. Quillin SP, Brink JA, Heiken JP et-al. Helical (spiral) CT angiography for identification of crossing vessels at the ureteropelvic junction. AJR Am J Roentgenol. 1996;166 (5): 1125-30