Παρουσίαση ενδιαφέροντος περιστατικού υδροκήλης Nuck: Μια σπάνια παθολογική οντότητα

Παπαδοπούλου Αγγελική1, Δομάζου Μαριλένα2, Φωτεινός Αργύρης3, Χριστάκη Ευαγγελία2, Ζαμπέλης Ιωάννης1, Βορρεάκου Λεμονιά1, Στρατηγός Αλέξανδρος1

1. Νοσοκομείο Αφροδίσιων και Δερματικών Νόσων Αθήνας

2. Εθνικό Κέντρο Αποκατάστασης

3. ΤΥΠΕΤ

ΕΚΠΑΙΔΕΥΤΙΚΟΙ ΣΤΟΧΟΙ

- Η κύστη του πόρου του Nuck είναι μία σπάνια κλινική οντότητα η οποία θα πρέπει πάντα να περιλαμβάνεται στην διαφοροδιάγνωση των κυστικών αλλοιώσεων στην βουβωνική περιοχή σε γυναίκες κυρίως ασθενείς.
- Το λεπτομερές ιατρικό ιστορικό, η κλινική εξέταση και η απεικόνιση της περιοχής συνεισφέρουν καθοριστικά στην θεραπεία και την διαχείριση αυτών των αλλοιώσεων.
- Ο ακτινοδιαγνώστης παίζει πρωτεύοντα ρόλο στην ανωτέρω διαδικασία αξιοποιώντας απεικονιστικές μεθόδους όπως το υπερηχογράφημα το οποίο αποτελεί συνήθως και την αρχική διαγνωστική μέθοδο, την υπολογιστική τομογραφία ή τη μαγνητική τομογραφία.
- Ο σκοπός της μελέτης αυτής είναι να αναδείξουμε ένα ενδιαφέρον περιστατικό γυναίκας με κύστη του πόρου του Nuck και να περιγράψουμε τα κύρια χαρακτηριστικά ευρήματα της συγκεκριμένης αλλοίωσης.

ΥΛΙΚΟ

- Γυναίκα 66 ετών προσήλθε στο ακτινολογικό εργαστήριο του νοσοκομείου για τη διερεύνηση ψηλαφητικής διόγκωσης στη δεξιά βουβωνική περιοχή η οποία προκαλούσε ήπιο άλγος και αίσθημα βάρους διάρκειας περίπου 30 ημερών. Το αναφερόμενο άλγος αυξανόταν κατά τη μηχανική καταπόνηση της βουβωνικής περιοχής.
- Το ατομικό ιστορικό της περιλαμβάνει Ca ενδομητρίου για το οποίο χειρουργήθηκε το έτος 2020 και υπερλιπιδαιμία υπό αγωγή.
- Κατά την επισκόπηση δεν παρατηρήθηκαν σημεία φλεγμονής στην υπό εξέταση περιοχή.
- Διενεργήθηκε υπερηχογράφημα μαλακών μορίων χρησιμοποιώντας μηχάνημα General Electric - LOGIC 5 με την γραμμική κεφαλή αυτού στην ασθενή σε ύπτια θέση λαμβάνοντας εγκάρσιες και επιμήκεις τομές.

ΥΛΙΚΟ

- Κατά την υπερηχοτομογραφική μελέτη ανεδείχθη μονόχωρη λεπτοτοιχωματική κυστική αλλοίωση, ωοειδούς σχήματος, διαστάσεων 3,42 εκ Χ 1,10 εκ με σαφή και ομαλά όρια στη δεξιά βουβωνική περιοχή.
- Η εν λόγω βλάβη δεν εμφάνιζε υπερηχογραφικά ορατή αιμάτωση κατά τον έλεγχο με έγχρωμο Doppler υπερηχογράφημα ροής και ισχύος ούτε την τυπική εντερική ηχομορφολογία και παρέμενε σταθερή σε μέγεθος και σχήμα υπό τη δοκιμασία Valsava.
- Δεν παρατηρήθηκαν σημεία φλεγμονής στα περιβάλλοντα μαλακά μόρια.
- Μετά την ολοκλήρωση της υπερηχοτομογραφικής εξέτασης τέθηκε η υπόνοια παρουσίας κύστης Nuck και συστήθηκε περαιτέρω απεικονιστική διερεύνηση.

ΥΛΙΚΟ

- Κατά την υπερηχοτομογραφική μελέτη ανεδείχθη μονόχωρη λεπτοτοιχωματική κυστική αλλοίωση, ωοειδούς σχήματος, διαστάσεων 3,42 εκ Χ 1,10 εκ με σαφή και ομαλά όρια στη δεξιά βουβωνική περιοχή.
- Η εν λόγω βλάβη δεν εμφάνιζε υπερηχογραφικά ορατή αιμάτωση κατά τον έλεγχο με έγχρωμο Doppler υπερηχογράφημα ροής και ισχύος ούτε την τυπική εντερική ηχομορφολογία και παρέμενε σταθερή σε μέγεθος και σχήμα υπό τη δοκιμασία Valsava.
- Μετά την ολοκλήρωση της υπερηχοτομογραφικής εξέτασης τέθηκε η υπόνοια παρουσίας κύστης Nuck και συστήθηκε περαιτέρω απεικονιστική διερεύνηση.

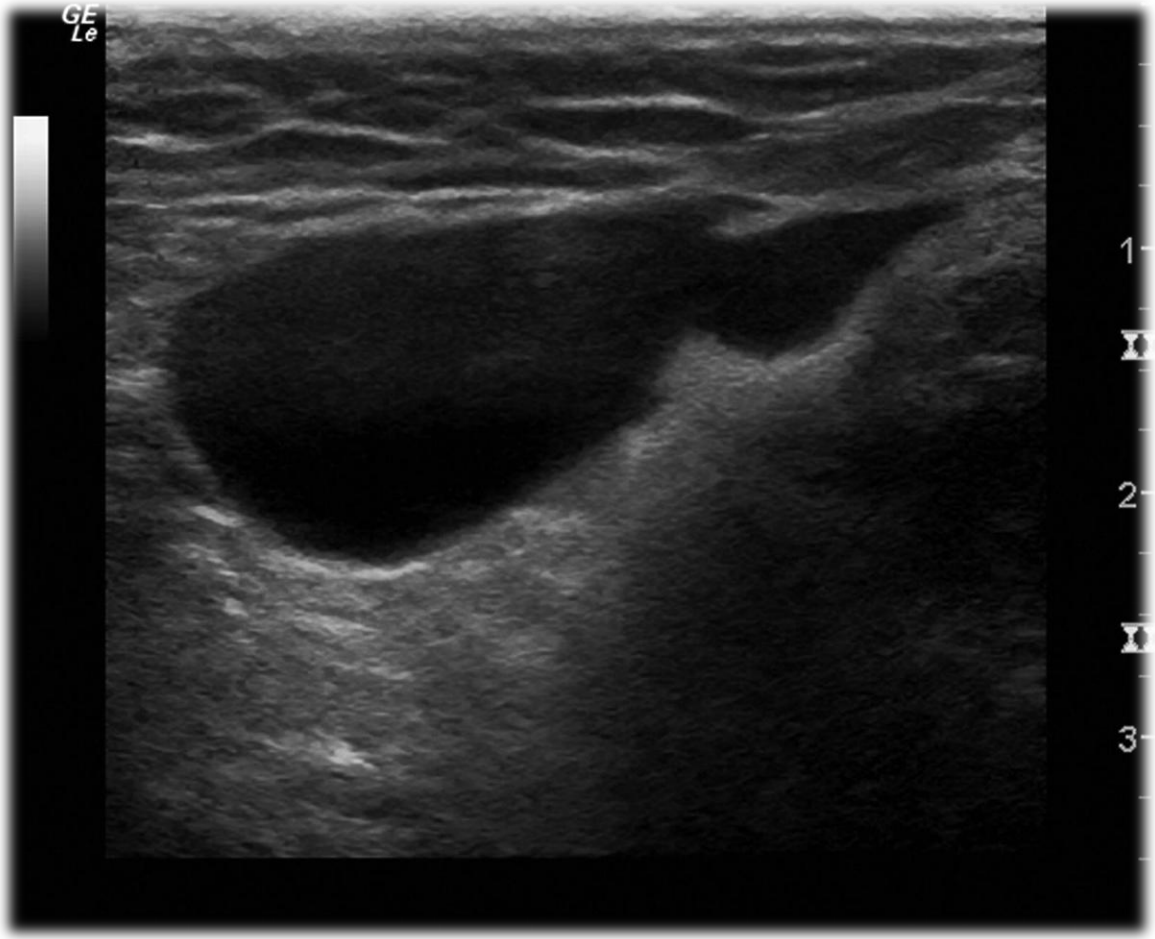

ΥΛΙΚΟ

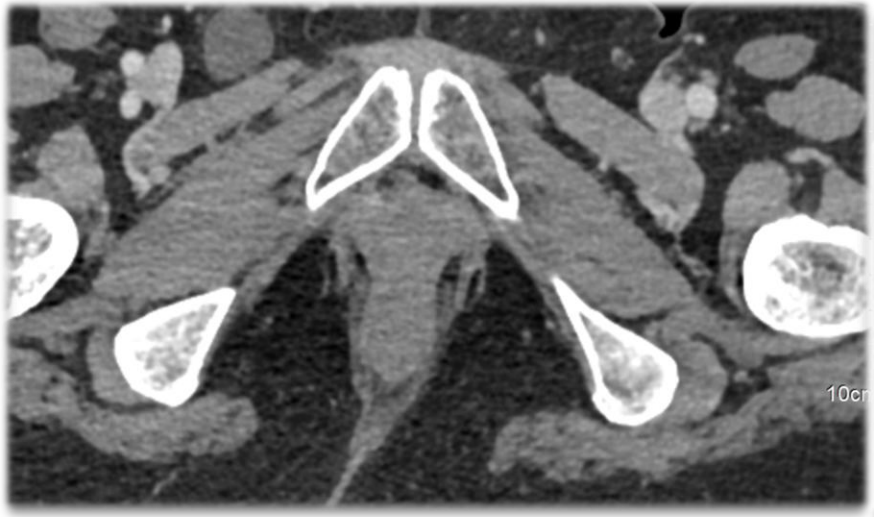

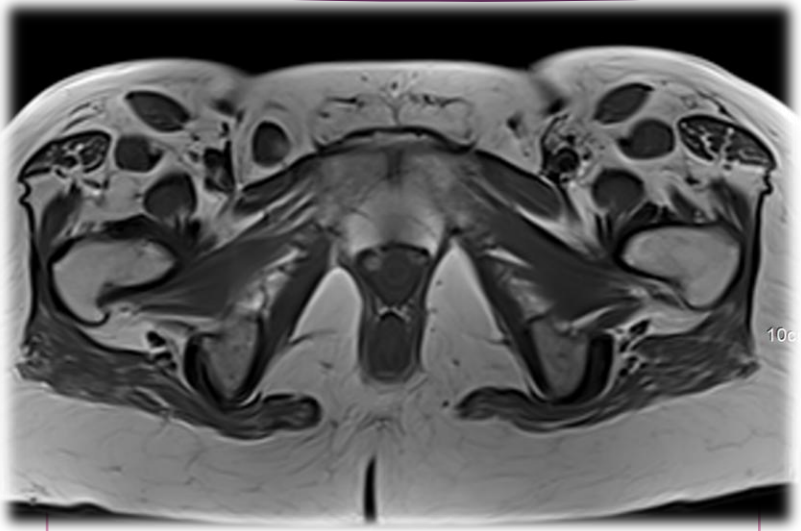

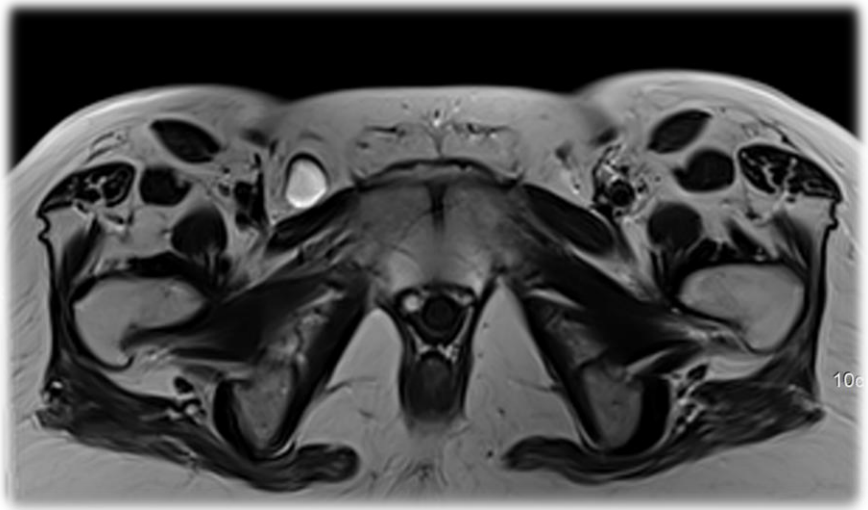

Υπολογιστική Τομογραφία: Χαμηλής πυκνότητας κυστική αλλοίωση κατά τη μήκος του στρογγύλου συνδέσμου, ομοιογενούς πυκνότητας, χωρίς τη πρόσληψη του σκιαστικού μέσου.

Μαγνητική Τομογραφία:

Ομοιογενής, πολύ χαμηλής έντασης σήματος βλάβη στην Τ1 ακολουθία με υψηλό σήμα στην Τ2 ακολουθία.

ΒΙΒΛΙΟΓΡΑΦΙΑ

- 1. Ozel A, Kirdar O, Haletoglu A.M et al. Cysts of the canal of Nuck: ultrasound and magnetic resonance imaging findings. Journal of Ultrasound 2009; 12:125-127.
- 2. Stavros A.T, Rapp C. Dynamic Ultrasound of Hernias of the Groin and Anterior Abdominal Wall. Ultrasound Quarterly 2010; 26:135-169.
- 3. Malik D.S, Singh M, Aurora N, B S et al. Hydrocele of Canal of Nuck- Role of Radiological Imaging. Journal of Radiology and Clinical Imaging. 2022; 5, 4:43-46.
- 4. Kohlhauser M, Pirsch J.V, Maier T, et al. The Cyst of the Canal of Nuck: Anatomy, Diagnostic and Treatment of a Very Rare Diagnosis- A Case Report of an Adult Woman and Narrative Review of the Literature. 2022; Medicina 58: 1353,1-13.
- 5. Poghosyan T, Panzegrau B, Ackerman S. Hydrocele of canal of Nuck. Applied Radiology, 2014;43(12):37-38
- 6. Lee RLK, Cho CMC, Tong SLC et al. Ultrasound of the Abdominal Wall and Groin. Canadian Association of Radiologists Journal 2013; 64: 295-305. doi: 10.1016/j.carj.2012.07.001.
- 7. Jamadar D.A, Jacobson J.A, Morag Y,et al.Sonography of Inguinal Region Hernias, AJR, 2006 Jul; 187(1):185-190.
- 8. Jagdale R, Agrawal S, Chhabra S et al. Hydrocele of the Canal of Nuck :Value of Radiological Diagnosis. Radiology Case 2012 Jun; 6(6) :18-22
- 9. Wang L, Maejima T, Fukahori S, et al.Laparoscopic surgical treatment for hydrocele of canal of Nuck. A case report and literature review. Surg case report 2021; 7:121 doi: 10.1186/s40792-021-01205-8