# ΔΙΑΣΤΑΥΡΟΥΜΕΝΗ ΕΚΤΟΠΙΑ ΝΕΦΡΟΥ

ΣΥΓΓΡΑΦΕΙΣ: Τσεκέ Φωτεινή, Βενιάδου Καλλιόπη, Ζωνίτσα Σωτηρία

ΕΠΙΣΤΗΜΟΝΙΚΟ ΙΔΡΥΜΑ-ΦΟΡΕΑΣ: Ακτινολογικό Εργαστήριο
ΓΕΝΙΚΟ ΝΟΣΟΚΟΜΕΙΟ ΑΡΓΟΛΙΔΑΣ, ΟΡΓΑΝΙΚΗ ΜΟΝΑΔΑ ΕΔΡΑΣ ΑΡΓΟΣ

# ΕΙΣΑΓΩΓΗ- ΕΚΠΑΙΔΕΥΤΙΚΟΙ ΣΤΟΧΟΙ

- Η διασταυρούμενη εκτοπία νεφρού είναι μία από τις σπανιότερες νεφρικές συγγενείς ανωμαλίες (1/7000 γεννήσεις) στην οποία οι νεφροί βρίσκονται ομόπλευρα.
- Είναι περισσότερο σύνηθες στους άνδρες.
- Υπάρχουν δύο τύποι διασταυρούμενης εκτοπίας:
  - συνένωση με τον άλλο νεφρό (~85%)
  - χωρίς (~15%)
- Συνήθως είναι ασυμπτωματική, ενώ ένα ποσοστό εμφανίζει αιματουρία, πυουρία, συχνοουρία και πόνο στην κοιλιακή ή νεφρική χώρα.
- Εμφανίζουν και ανωμαλίες άλλου τύπου, όπως υποσπαδία, κρυψορχία, κολπική αγενεσία ή ανωμαλίες των οστών, του καρδιαγγειακού και του ΓΕΣ.

# ΥΛΙΚΟ

- Άνδρας 22 ετών προσήλθε στο νοσοκομείο με πόνους στην ΑΡ πλάγια κοιλιακή χώρα.
- Οι αιματολογικές εξετάσεις ανέδειξαν μικροσκοπική αιματουρία.
- Ζητήθηκε U/S NOK στον οποίο δεν απεικονίστηκε ο ΔΕ νεφρός.
- Διενεργήθηκε NCECT, στην οποία παρατηρήθηκε η ύπαρξη διασταυρούμενης εκτοπίας στου ΔΕ νεφρού με συνένωση.
- Ο ασθενής αντιμετωπίστηκε συντηρητικά, ενώ συστήθηκε η εκτίμηση από ουρολόγο.

# ΑΠΟΤΕΛΕΣΜΑΤΑ

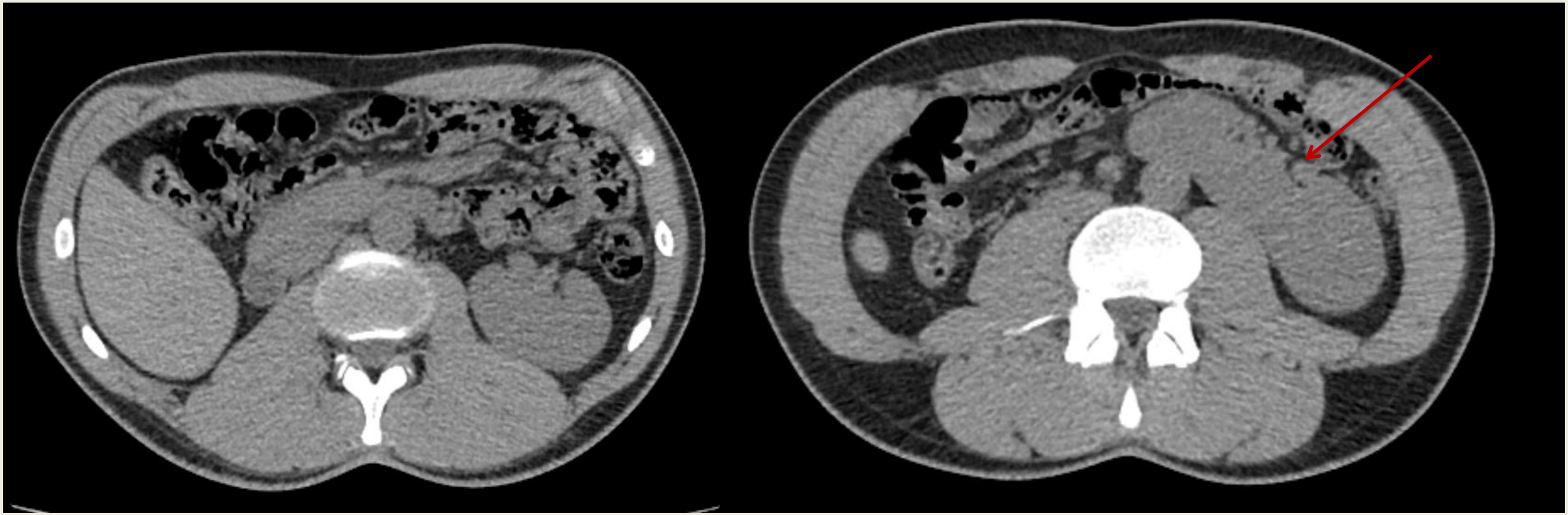

**ΥΠΑΡΞΗ ΔΙΑΣΤΑΥΡΟΥΜΕΝΗΣ ΕΚΤΟΠΙΑΣ ΣΤΟΥ ΔΕ ΝΕΦΡΟΥ ΜΕ ΣΥΝΕΝΩΣΗ**

# ΣΥΜΠΕΡΑΣΜΑΤΑ

- Οι συγγενείς ανωμαλίες του ανώτερου ουροποιητικού συστήματος αποτελούν μία από τις συχνότερες συγγενείς ανωμαλίες με πληθώρα εκδηλώσεων, από απλή ανατομική παραλλαγή χωρίς συμπτωματολογία μέχρι σοβαρή νεφρική νόσο. Η διασταυρούμενη εκτοπία νεφρού δεν είναι συνήθης.
- Ο υπέρηχος αποτελεί το πρώτο βήμα της διάγνωσης, ενώ οι CECT*, MRI*, IVP*, το σπινθηρογράφημα νεφρών και η ουρογραφία απαρτίζουν τις εξετάσεις επιλογής.
- Ο τρόπος προσέγγισης των ασθενών είναι απόλυτα εξατομικευμένος λαμβάνοντας υπόψιν τις υπόλοιπες ανωμαλίες.

# ΒΙΒΛΙΟΓΡΑΦΙΑ


https://www.researchgate.net/publication/349115277_Epidemiology_of_Multiple_Congenital_Anomalies_Before_and_After_Implementation_of_a_Nationwide_Prenatal_Screening_Program_in_Denmark

https://huanet.gr/wp-content/uploads/2017/07/embryologia.pdf