Πρωτοπαθείς επιθηλιακοί όγκοι ωοθηκών: Τεχνική απεικόνισης και ευρήματα

Παπαγιάννη Α., Παπαδημητρίου Α., Τάρε Ε., Ζιβάνι Σ., Πιτσινή Σ., Μάντζιου Ε., Τσώκου Ε., Χαλαζωνίτης Α.
Ακτινοδιαγνωστικό Τμήμα ΓΝΑ "Αλεξάνδρα".

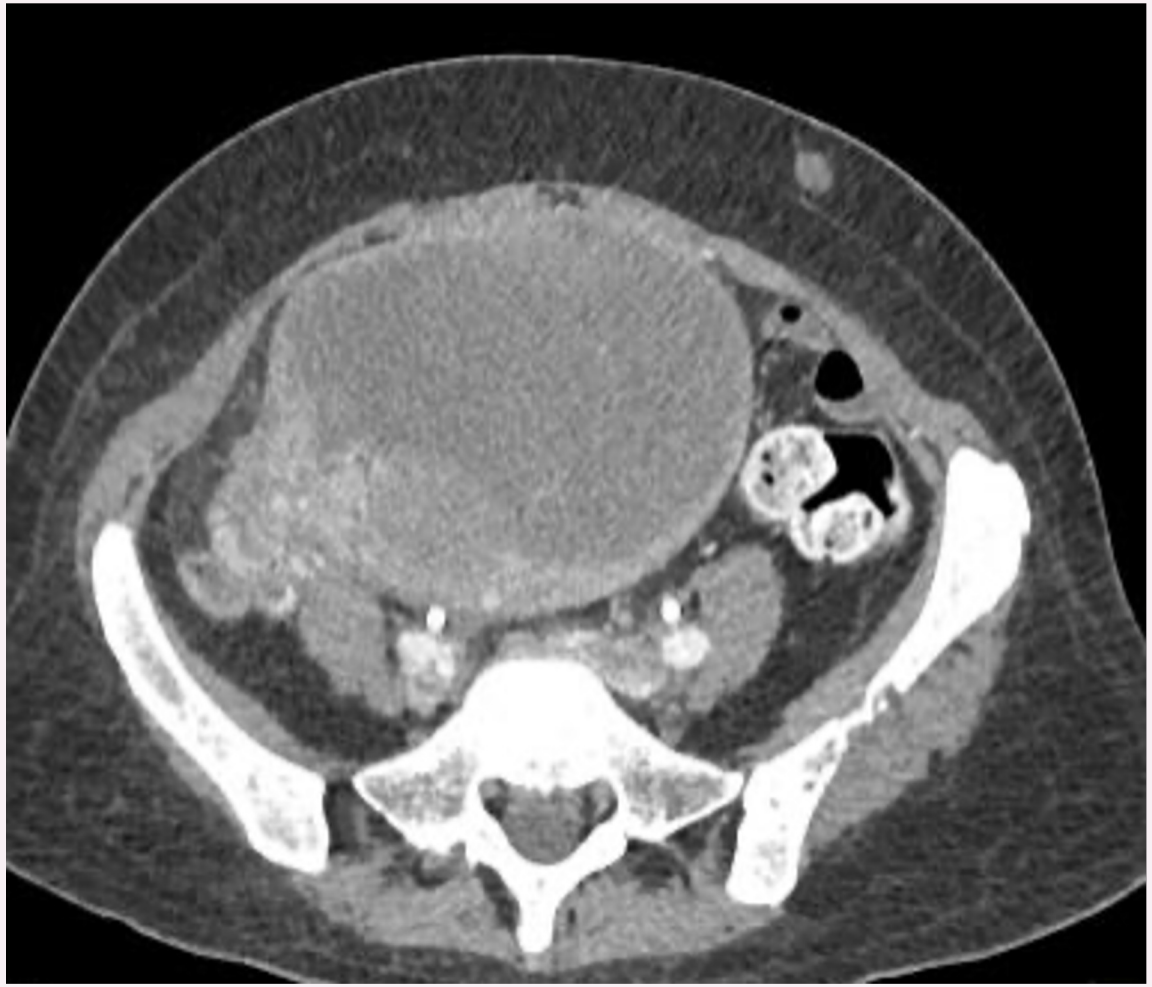

Περιστατικό 1(Γ., 55 ετών): ΑΤ/ πυλαία φάση, όπου αναδεικνύονται ευμεγέθεις μάζες, με συμπαγή και κυστικά στοιχεία, στην ανατομική περιοχή της ελάσσονος πυέλου, με συνοδό σκιαγραφική ενίσχυση και παρουσία διαφραγματίων καθώς και αδρών (τοιχωματικών κυρίως) αποτιτανώσεων, σε ασθενή με **ενδομητριοειδές αδενοκαρκίνωμα.**

Περιστατικό 2 (Γ., 65 ετών): ΑΤ/ φλεβική φάση. Σαφών ορίων, ευμεγέθης, κυρίως κυστική βλάβη στην πυελική χώρα, αρχόμενη από το δεξιό εξάρτημα και εκτείνεται στην αριστερή πλευρά της κάτω κοιλιάς. Η βλάβη έχει ένα συμπαγή και κυστικά στοιχεία ενώ περιέχει πολλαπλά ενισχυμένα διαφράγματα. Η δεξιά ωοθήκη δεν απεικονίζεται σαφώς. Η ανωτέρω βλάβη προκαλεί μετατόπιση των εντερικών ελίκων. Η δεξιά σάλπιγγα εμφανίζεται με βαθμό διόγκωσης, με εντύπωση συστροφή του αγγειακού μίσχου.
Η μήτρα μετατοπίζεται προς τα δεξιά, με ποσότητα υγρού εντός της μητριαίας κοιλότητας.

Η ασθενής υποβλήθηκε σε επείγουσα λαπαροτομία με δεξιά σαλπιγγο-ωοθηκεκτομή.

Ιστοπαθολογική εξέταση: **όγκος Brenne**r ΔΕ ωοθήκης.

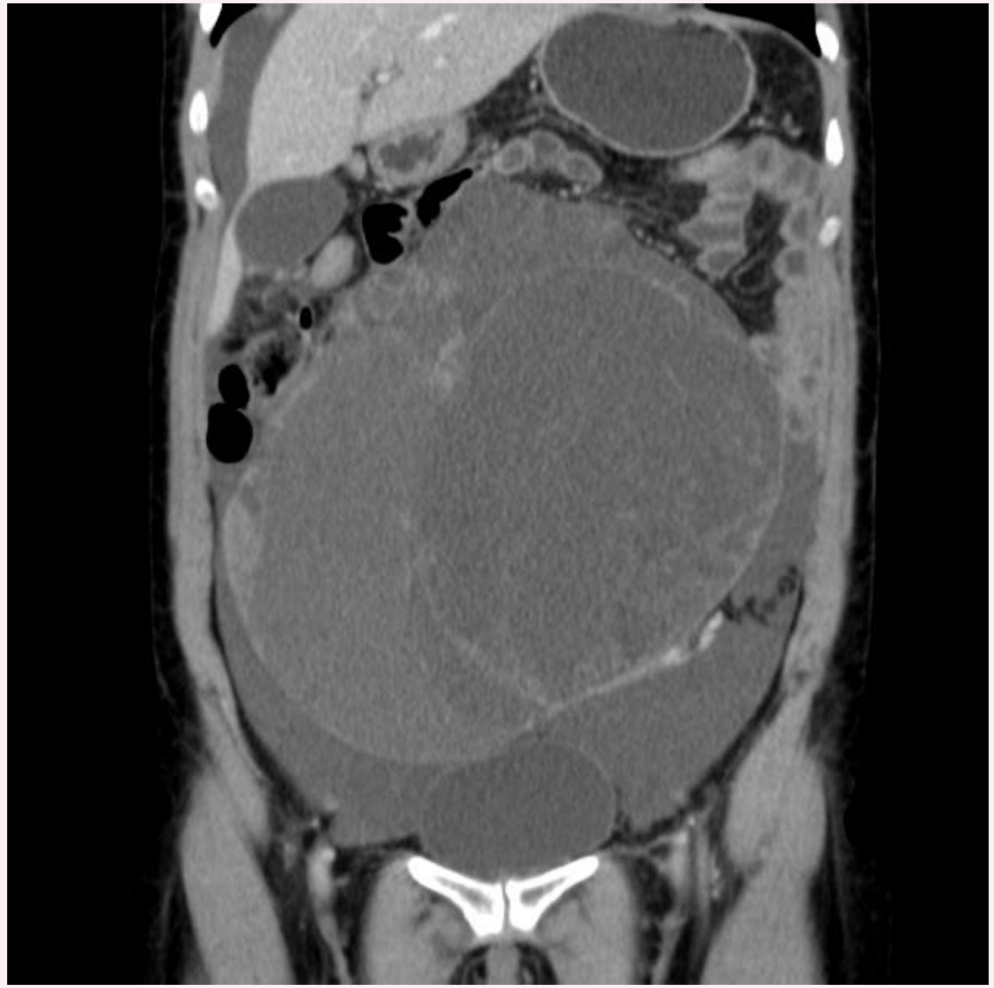

Περιστατικο 3 (Γ., 60 ετών): ΑΤ/πυλαία φάση, ευμεγέθης πολυεστιακή μάζα με συμπαγή και κυστικά στοιχεία και σκιαγραφική τοιχωματική ενίσχυση που εκτεινεται απο την ανατομικη περιοχή της ελάσσονος πυέλου έως και την άνω κοιλία σε ασθενή με **βλεννώδες κυσταδενοκαρκίνωμα ωοθηκών.**

Περιστατικό 4 (Γ., 63 ετών): Απλή ΑΤ, όπου αναδεικνύονται πολλαπλές μεγάλες κυστικές μάζες που καταλαμβάνουν την ελάσσονα πύελο σε ασθενή με **μυξώδες κυσταδένωμα των ωοθηκών**.

- Η συνδυαστική εκτίμηση με διακολπικό και διακοιλιακό υπερηχογράφημα επιτυγχάνει ευαισθησία >90% για την ανίχνευση μαζών. Το σύστημα O-RADS (U/S) έχει ευαισθησία 97% και ειδικότητα 93%, που βελτιώνεται στο 94% με τη χρήση σκιαγραφικού. Η CT παρέχει ολοκληρωμένη σταδιοποίηση με ακρίβεια 89% χρησιμοποιώντας πολυφασική σκιαγράφηση.

- Η χρήση βελτιστοποιημένων πρωτοκόλλων CT και US σε συνδυασμό με το **O-RADS** και την αξιολόγηση μορφολογικών και σκιαγραφικών χαρακτηριστικών παρέχει ακριβή προεγχειρητική διάγνωση και σταδιοποίηση, καθοδηγώντας το χειρουργικό σχεδιασμό και παρακολούθηση.

Andreotti, Rochelle F., et al. "O-RADS US risk stratification and management system: a consensus guideline from the ACR Ovarian-Adnexal Reporting and Data System Committee." Radiology 294.1 (2020): 168-185.

American College of Radiology

O-RADS™ US v2022 — Assessment Categories

Release Date: November 2022

O-RADS Score	Risk Category [IOTA Model]	Lexicon Descriptors		Management: Pre-menopausal	Management: Post-Menopausal
0	Incomplete Evaluation [N/A]	Lesion features relevant for risk stratification cannot be accurately characterized due to technical factors		Repeat US study or MRI	
1	Normal Ovary [N/A]	No ovarian lesion		None	
		Physiologic cyst: follicle (≤3 cm) or corpus luteum (typically ≤3 cm)			
2	Almost Certainly Benign [<1%]	Simple cyst	≤3 cm	N/A (see follicle)	None
			>3 cm to 5 cm	None	Follow-up US in 12 months*
			>5 cm but <10 cm	Follow-up US in 12 months*	
		Unilocular, smooth, non–simple cyst (internal echoes and/or incomplete septations)	≤3 cm	None	Follow-up US in 12 months*
		Bilocular, smooth cyst	>3 cm but <10 cm	Follow-up US in 6 months*	
		Typical benign ovarian lesion (see "Classic Benign Lesions" table)	<10 cm	See "Classic Benign Lesions" table for descriptors and management	
		Typical benign extraovarian lesion (see "Classic Benign Lesions" table)	Any size		
3	Low Risk [1 – <10%]	Typical benign ovarian lesion (see "Classic Benign Lesions" table), ≥10 cm		Imaging: • If not surgically excised, consider follow-up US within 6 months** • If solid, may consider US specialist (if available) or MRI (with O-RADS MRI score)† Clinical: Gynecologist	
		Uni- or bilocular cyst, smooth, ≥10 cm			
		Unilocular cyst, irregular, any size			
		Multilocular cyst, smooth, <10 cm, CS <4			
		Solid lesion, ± shadowing, smooth, any size, CS = 1			
		Solid lesion, shadowing, smooth, any size, CS 2–3			
4	Intermediate Risk [10 – <50%]	Bilocular cyst without solid component(s)	Irregular, any size, any CS	Imaging: Options include: • US specialist (if available) or • MRI (with O–RADS MRI score)† or • Per gyn–oncologist protocol Clinical: Gynecologist with gyn–oncologist consultation or solely by gyn–oncologist	
		Multilocular cyst without solid component(s)	Smooth, ≥10 cm, CS <4		
			Smooth, any size, CS 4		
			Irregular, any size, any CS		
		Unilocular cyst with solid component(s)	<4 pps or solid component(s) not considered a pp; any size		
		Bi- or multilocular cyst with solid component(s)	Any size, CS 1–2		
		Solid lesion, non-shadowing	Smooth, any size, CS 2–3		
5	High Risk [≥50%]	Unilocular cyst, ≥4 pps, any size, any CS		Imaging: Per gyn-oncologist protocol Clinical: Gyn-oncologist	
		Bi- or multilocular cyst with solid component(s), any size, CS 3–4			
		Solid lesion, ± shadowing, smooth, any size, CS 4			
		Solid lesion, irregular, any size, any CS			
		Ascites and/or peritoneal nodules††			

Βιβλιογραφία

1. Javadi, S., Ganeshan, D.M., Qayyum, A., Iyer, R.B. & Bhosale, P. (2016) ‘Ovarian cancer, the revised FIGO staging system, and the role of imaging’, *American Journal of Roentgenology*, 206(6), pp. 1351–1360. doi:10.2214/AJR.15.15199.
2. Huang, M.-L., Ren, J., Jin, Z.-Y., Liu, X.-Y., He, Y.-L., Li, Y. & Xue, H.-D. (2023) ‘A systematic review and meta-analysis of CT and MRI radiomics in ovarian cancer: methodological issues and clinical utility’, *Insights into Imaging*, 14, pp. 117. doi:10.1186/s13244-023-01464-z.
3. Strachowski, L. M., Jha, P., Phillips, C. H., Blanchette Porter, M. M., Froyman, W., Glanc, P., Guo, Y., Patel, M. D., Reinhold, C., Suh-Burgmann, E. J., Timmerman, D. & Andreotti, R. F. (2023) ‘O-RADS US v2022: An Update from the American College of Radiology’s Ovarian-Adnexal Reporting and Data System US Committee’, *Radiology*, 308(3), e230685. doi:10.1148/radiol.230685.
4. Taylor, E.C., Irshaid, L. & Mathur, M. (2021) ‘Multimodality imaging approach to ovarian neoplasms with pathologic correlation’, *Radiographics*, 41(1), pp. 289–315. doi:10.1148/rg.2021200086.
5. Chen, V.W., Ruiz, B., Killeen, J.L., Cote, T.R., Wu, X.C. & Correa, C.N. (2003) ‘Pathology and classification of ovarian tumors’, *Cancer*, 97, pp. 2631–2642.