ΑΝΑΚΑΛΥΠΤΟΝΤΑΣ ΤΗΝ ΑΙΤΙΑ: ΕΠΕΙΓΟΥΣΑ ΥΠΕΡΗΧΟΓΡΑΦΙΚΗ ΕΞΕΤΑΣΗ ΣΤΗΝ ΔΙΕΡΕΥΝΗΣΗ ΑΝΩΔΥΝΗΣ ΑΙΜΑΤΟΥΡΙΑΣ

Πρίφτης Δ., Τσατσαρέλη Β., Ουρουμίδου Χ., Παπαδημητρίου Α.

ΑΚΤΙΝΟΛΟΓΙΚΟ ΤΜΗΜΑ Γ.Ν.Θ. «Γ. ΓΕΝΝΗΜΑΤΑΣ»

ΕΚΠΑΙΔΕΥΤΙΚΟΙ ΣΤΟΧΟΙ

- Η ανώδυνη αιματουρία αποτελεί ένα κλινικά σημαντικό σύμπτωμα που συχνά λειτουργεί ως πρώτο σημείο υποκείμενης νόσου του ουροποιητικού συστήματος και πρέπει πάντα να διερευνηθεί.
- Σε αντίθεση με την επώδυνη αιματουρία, η οποία μπορεί να υποδηλώνει λοίμωξη ή λιθίαση, η ανώδυνη αιματουρία εγείρει ανησυχία για σοβαρές καταστάσεις όπως:
  - κακοήθειες (νεφρών, ουρητήρων ή ουροδόχου κύστεως)
  - αγγειακές ανωμαλίες
  - σπειραματοπάθειες
- Η ανώδυνη αιματουρία σχετίζεται πιο συχνά με ουροθηλιακό καρκίνωμα.
- Ο καρκίνος της ουροδόχου κύστης:
  - είναι ο δεύτερος συχνότερος καρκίνος του ουροποιητικού συστήματος, μετά τον καρκίνο του προστάτη
  - βρίσκεται στη δέκατη θέση μεταξύ όλων των καρκίνων του ανθρώπου
  - εμφανίζεται συνήθως σε άτομα ηλικίας άνω των 65 ετών
  - συναντάται συχνότερα στους άνδρες

ΥΛΙΚΟ

- Ασθενής 89 ετών προσήλθε στο ΤΕΠ του νοσοκομείου μας λόγω ανώδυνης μακροσκοπικής αιματουρίας.
- Από το ατομικό ιστορικό αναφέρει ΚΥΠ, ΑΥ, ΔΛΠ και ΣΔΙΙ παθήσεις για τις οποίες λαμβάνει φαρμακευτική αγωγή.
- Ζητήθηκε έλεγχος με υπερηχογράφημα ΝΟΚ μετά από ικανοποιητική πλήρωση της ουροδόχου κύστης.
- Διενεργήθηκε υπερηχογραφικός έλεγχος όπου εξετάστηκαν οι νεφροί, οι ουρητήρες, η ουροδόχος κύστη (πριν και μετά την ούρηση) και ο προστάτης αδένας με ηχοβολέα convex συχνότητας 1-6MHz (υπερηχογράφημα κλίμακας του γκρι και με έγχρωμο Doppler).
- Διαπιστώθηκε:
  - διάταση του πυελοκαλυκικού συστήματος και των δύο νεφρών καθώς και παρουσία φλοϊκών κύστεων
  - διάταση του απεικονιζόμενου τμήματος και των δύο ουρητήρων
  - ανομοιογενής αγγειούμενη εξεργασία ανώμαλων ορίων με ενδοκυστική προβολή (εικόνα θηλώματος)
  - ανώμαλη πάχυνση του τοιχώματος της ουροδόχου κύστης
  - ενδοκυστική προβολή προστάτη αδένα
- Τα ευρήματα ήταν συμβατά με εικόνα θηλώματος της ουροδόχου κύστης και έγινε σύσταση για περαιτέρω διερεύνηση με CECT στα πλαίσια σταδιοποίησης της νόσου.

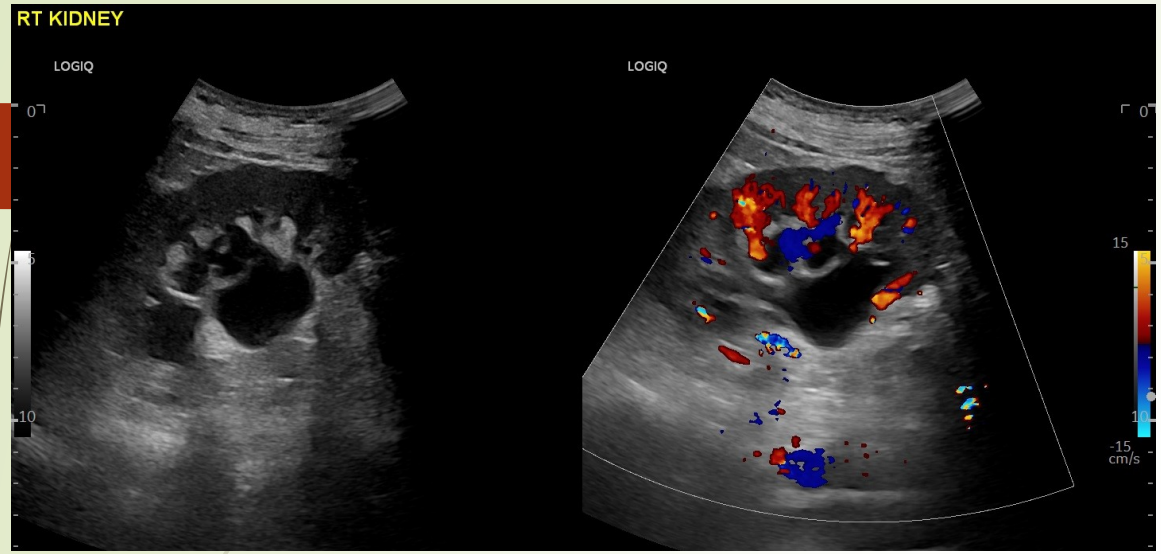

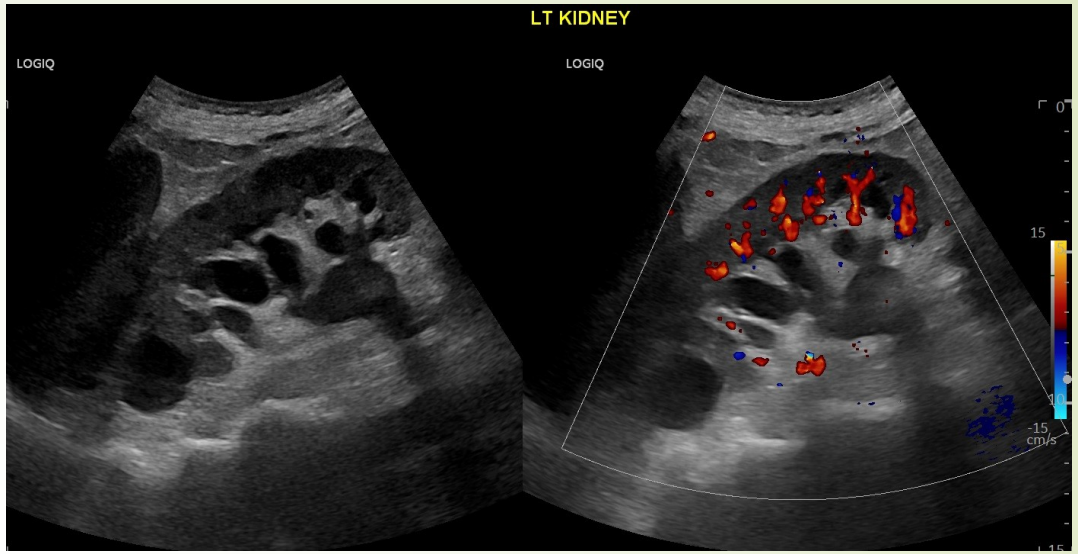

Στις πάνω εικόνες (US νεφρών): Διακρίνεται η διάταση του πυελοκαλυκικού συστήματος των δύο νεφρών.
Στις κάτω εικόνες (US ουροδόχου κύστης): Διακρίνεται ανομοιογενής αγγειούμενη εξεργασία ανώμαλων ορίων με ενδοκυστική προβολή (θήλωμα) και ανώμαλη πάχυνση του τοιχώματος της ουροδόχου κύστης.

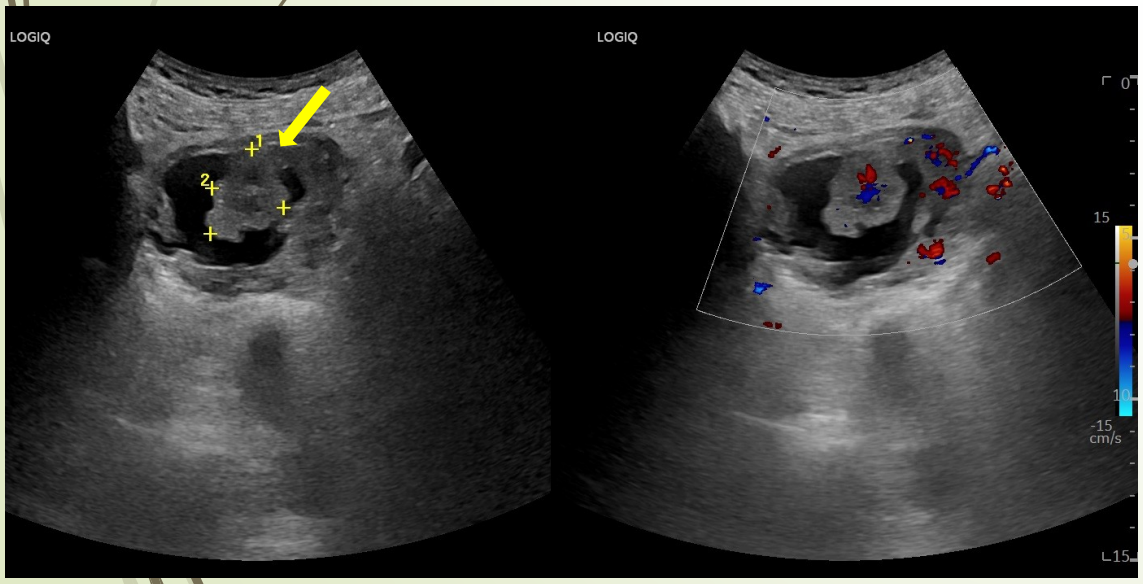

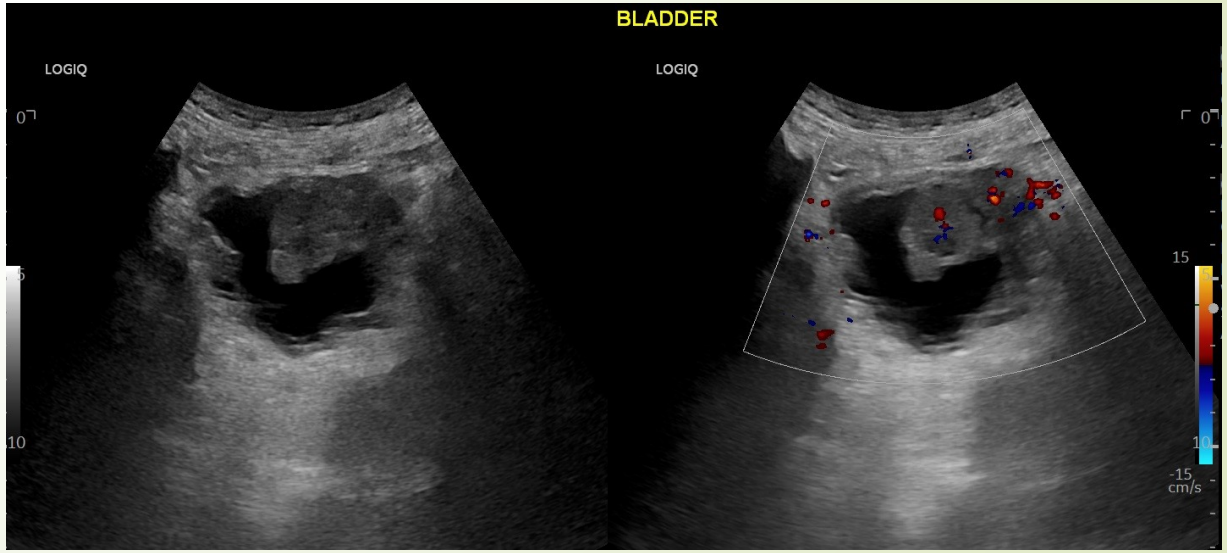

ΣΥΖΗΤΗΣΗ – ΣΥΜΠΕΡΑΣΜΑΤΑ

- Τα θηλώματα της ουροδόχου κύστης αποτελούν διαγνωστική και θεραπευτική πρόκληση λόγω της ποικίλης μορφολογίας τους και του υψηλού ποσοστού υποτροπής που εμφανίζουν.
- Τα τυπικά υπερηχογραφικά ευρήματα των θηλωμάτων της ουροδόχου κύστης περιλαμβάνουν εστιακές ηχογενείς ενδοκυστικές μάζες, οι οποίες εμφανίζουν αγγείωση στο έγχρωμο doppler.
- Η διαγνωστική ευαισθησία εξαρτάται σημαντικά από το μέγεθος της βλάβης, την εντόπιση, της ικανοποιητική πλήρωση της ουροδόχου κύστης και την εμπειρία του ιατρού που διενεργεί το υπερηχογράφημα.

Gharibvand MM, Kazemi M, Motamedfar A, Sametzadeh M, Sahraeizadeh A. The role of ultrasound in diagnosis and evaluation of bladder tumors. J Family Med Prim Care. 2017 Oct-Dec;6(4):840-843.
Malone PR, Weston-Underwood J, Aron PM, Wilkinson KW, Joseph AE, Riddle PR. The use of transabdominal ultrasound in the detection of early bladder tumours. Br J Urol. 1986;58:520–2.
Datta SN, Allen GM, Evans R, Vaughton KC, Lucas MG. Urinary tract ultrasonography in the evaluation of haematuria – A report of over 1,000 cases. Ann R Coll Surg Engl. 2002;84:203–5.