ΨΗΛΑΦΗΤΗ ΣΚΛΗΡΙΑ ΟΡΧΕΩΣ ΔΙΕΡΕΥΝΗΣΗ ΜΕ ΥΠΕΡΗΧΟΓΡΑΦΗΜΑ

Πρίφτης Δ., Τσατσαρέλη Β., Ουρουμίδου Χ., Παπαδημητρίου Α.

ΑΚΤΙΝΟΛΟΓΙΚΟ ΤΜΗΜΑ Γ.Ν.Θ. «Γ. ΓΕΝΝΗΜΑΤΑΣ»

ΕΚΠΑΙΔΕΥΤΙΚΟΙ ΣΤΟΧΟΙ

- Η ανώδυνη διόγκωση των όρχεων είναι η συνήθης κλινική εκδήλωση του καρκίνου των όρχεων και ανακαλύπτεται τυχαία από τον ίδιο τον ασθενή.
- Ο καρκίνος των όρχεων είναι η πιο συχνή νεοπλασία στους άνδρες ηλικίας 20-40 ετών, αποτελώντας την τρίτη κατά σειρά αιτία θανάτου στις ηλικίες αυτές.
- Σήμερα θεωρείται η πλέον θεραπεύσιμη μορφή ουρολογικού καρκίνου με τη συνολική επιβίωση στα πρώιμα στάδια να πλησιάζει το 100%, ενώ σε προχωρημένη νόσο να ξεπερνά το 80%.
- Το 95% περίπου των όγκων προέρχονται από τα αρχέγονα γεννητικά κύτταρα (germ cell tumors) του επιθηλίου των σπερματικών σωληναρίων.
- Το σεμίνωμα είναι ο συχνότερος όγκος (40%) από γεννητικά κύτταρα, με αιχμή επίπτωσης την 4η δεκαετία.

ΥΛΙΚΟ

- Άνδρας 47 ετών εξετάστηκε στο ΤΕΠ του νοσοκομείου μας λόγω ανώδυνης ψηλαφητής σκληρίας στον ΔΕ όρχι και παραπέμφθηκε στο τμήμα μας για διενέργεια υπερηχογραφικής εξέτασης.
- Διενεργήθηκε triplex οσχέου, όπου εξετάστηκαν οι όρχεις, οι επιδιδυμίδες καθώς και οι σπερματικοί τόνοι με ηχοβολέα linear συχνότητας 4-20MHz (αρχικά υπερηχογράφημα κλίμακας του γκρι και έπειτα υπερηχογράφημα με έγχρωμο Doppler, B-flow καθώς και ελαστογραφία).
- Διαπιστώθηκε διόγκωση του ΔΕ όρχεως με παρουσία ενδοορχικού μορφώματος ασαφών ορίων, ανομοιογενούς υφής και αγγείωσης. Από τα ευρήματα τέθηκε υπόνοια εξεργασίας.
- Από τις αιματολογικές εξετάσεις οι καρκινικοί δείκτες ήταν αρνητικοί. Αρχικά αντιμετωπίστηκε ως φλεγμονή με αντιβιωτική αγωγή.
- Έγινε επανέλεγχος με υπερηχογράφημα μετά από ένα μήνα, όπου επανελέγχθηκε το ενδοορχικό μόρφωμα με ελαφρώς αυξημένες διαστάσεις.
- Ο ασθενής υποβλήθηκε σε βιοψία η οποία έδειξε σεμίνωμα και οδηγήθηκε σε ορχεκτομή. Η CT ΘΑΚΟ ήταν αρνητική για δευτεροπαθείς εντοπίσεις.

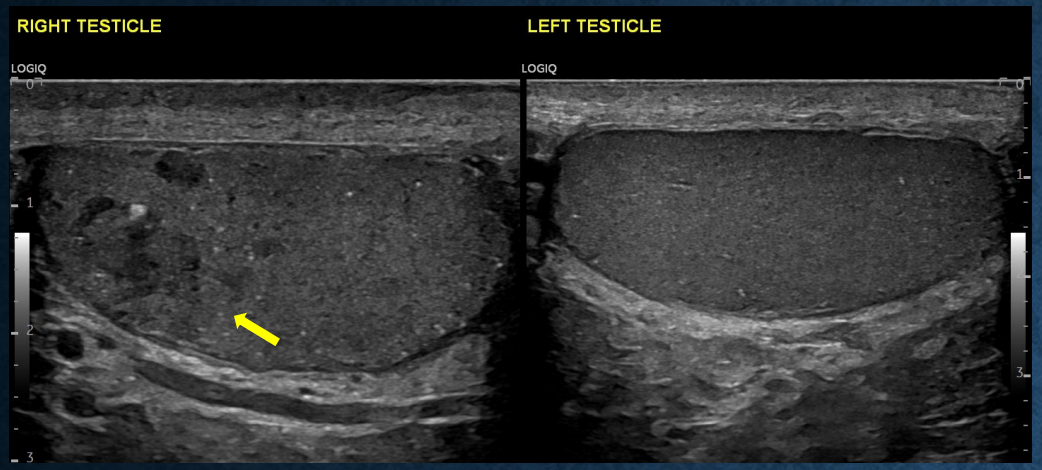

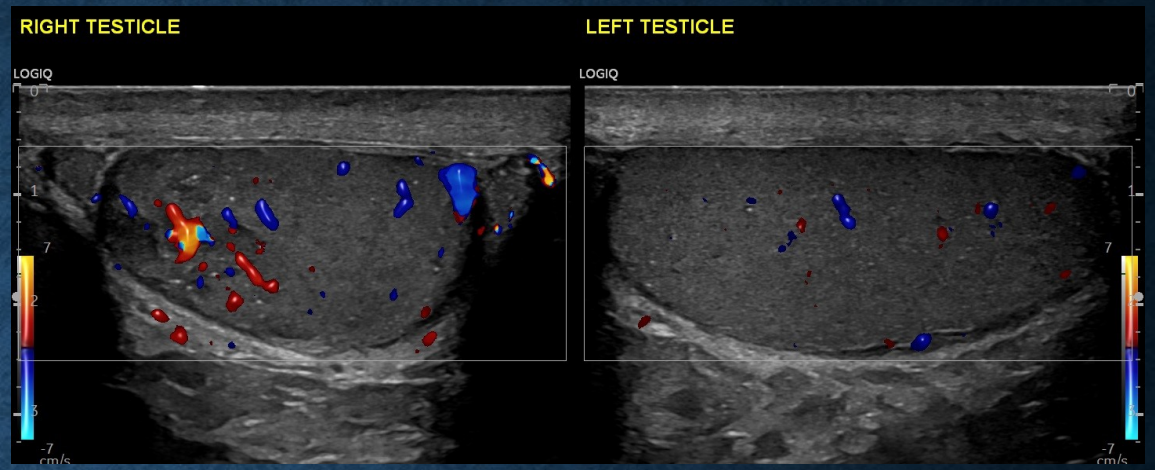

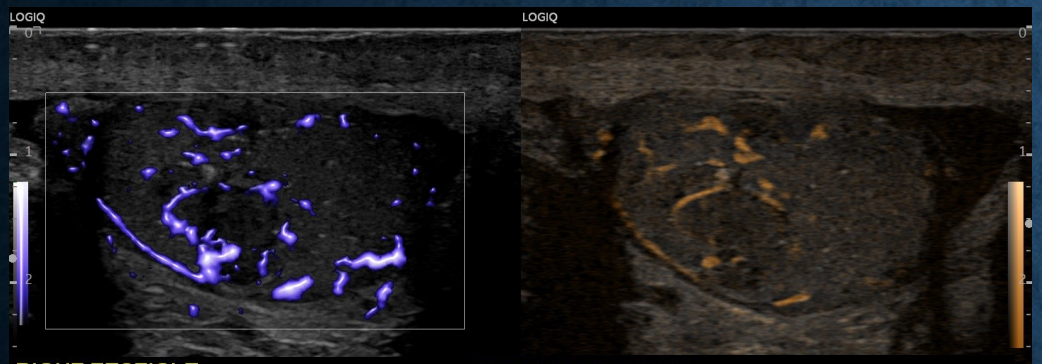

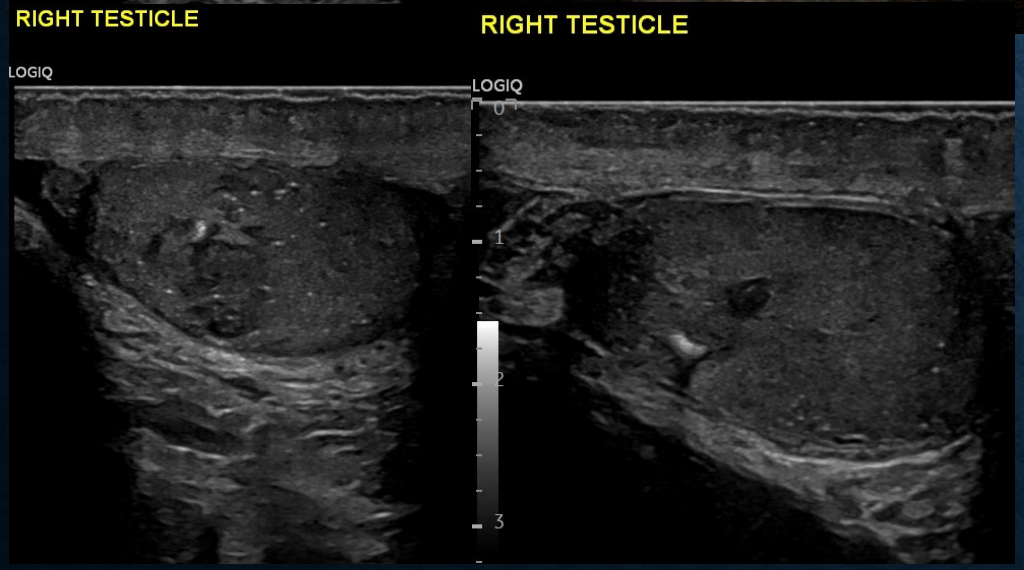

Στις εικόνες αριστερά και πάνω δεξιά (US Triplex οσχέου): παρατηρούμε το ενδοορχικό μόρφωμα ασαφών ορίων, ανομοιογενούς υφής και αγγείωσης στον δεξιό όρχι.

Στις κάτω εικόνες δεξιά (US ελαστογραφία οσχέου): παρατηρούμε την σκληρότητα ιστού που εμφανίζει το ενδοορχικό μόρφωμα (εξεργασία) του δεξιού όρχεως.

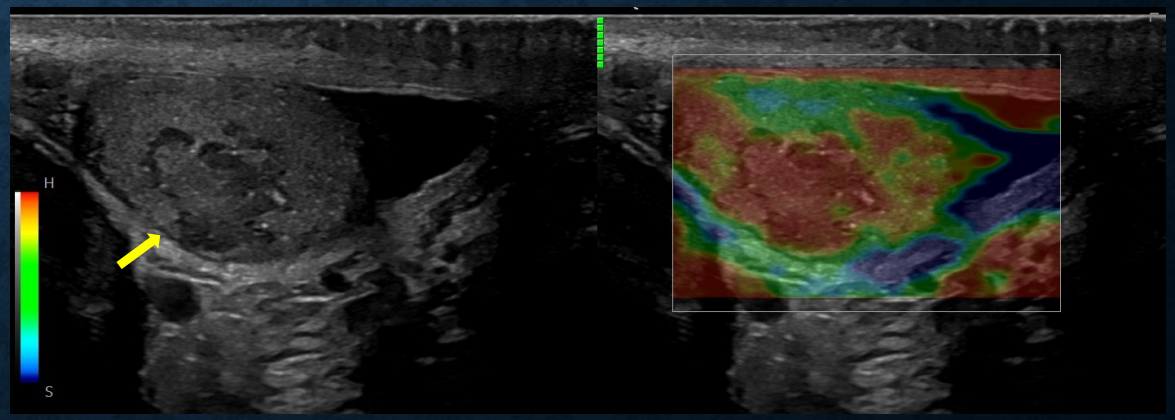

ΣΥΖΗΤΗΣΗ – ΣΥΜΠΕΡΑΣΜΑΤΑ

- Το υπερηχογράφημα αποτελεί την μέθοδο εκλογής για την εξέταση του οσχέου.
- Είναι σημαντική η σωστή τεχνική, η λεπτομερής εξέταση όλου του οσχέου και η προσεκτική αξιολόγηση των ευρημάτων για την διαφοροδιάγνωση.
- Όγκοι των γεννητικών κυττάρων μπορεί να εμφανίζουν εικόνα παρόμοια με αυτή της φλεγμονής.

Dieckmann KP, Richter-Simonsen H, Kulejewski M, Ikogho R, Zecha H, Anheuser P, Pichlmeier U, Isbarn H. Testicular Germ-Cell Tumours: A Descriptive Analysis of Clinical Characteristics at First Presentation. Urol Int. 2018;100(4):409-419.
Batool A, Karimi N, Wu XN, Chen SR, Liu YX. Testicular germ cell tumor: a comprehensive review. Cell Mol Life Sci. 2019 May;76(9):1713-1727.
Ghazarian AA, Trabert B, Devesa SS, McGlynn KA. Recent trends in the incidence of testicular germ cell tumors in the United States. Andrology. 2015 Jan;3(1):13-8.