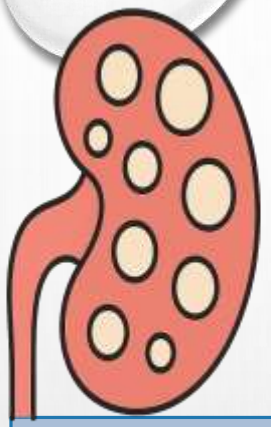

Πλειοκυστικός Δυσπλαστικός Νεφρός και Συνοδές Συγγενείς Ανωμαλίες:

Ο ΡΟΛΟΣ ΤΟΥ ΥΠΕΡΗΧΟΓΡΑΦΗΜΑΤΟΣ

Μ. Αλατζά, Ε. Πιτσουλάκη, Α. Χουντάλα, Γ. Φεζουλίδη, Μ. Αντωνίου, Α. Ζαμπάρας, Β. Σαρρή, Μ. Βακάκη

Ακτινολογικό Τμήμα, Γ.Ν. Παίδων Αθηνών "Π. & Α. Κυριακού"

Εκπαιδευτικοί Στόχοι

Μεθοδολογία

- 35 παιδιά (3 ημερών–12 ετών).
- Υπερηχογραφική μελέτη 15 ετών.
- Καταγραφή μορφολογικών υποτύπων ΠΔΝ.

https://www.childrens.com/specialties-services/conditions/multicystic-dysplastic-kidney

Σπάνια συγγενής ανωμαλία (1:43.000)

2η συχνότερη κοιλιακή μάζα νεογνών

Πλειοκυστικός δυσπλαστικός νεφρός (ΠΔΝ)

Οφείλεται σε αποτυχία σύνδεσης της ουρητηρικής καταβολής με το μετανεφρικό βλάστημα

Διάγνωση: προγεννητικά ή μετά τη γέννηση

Εμβρυολογική Αιτιολόγηση

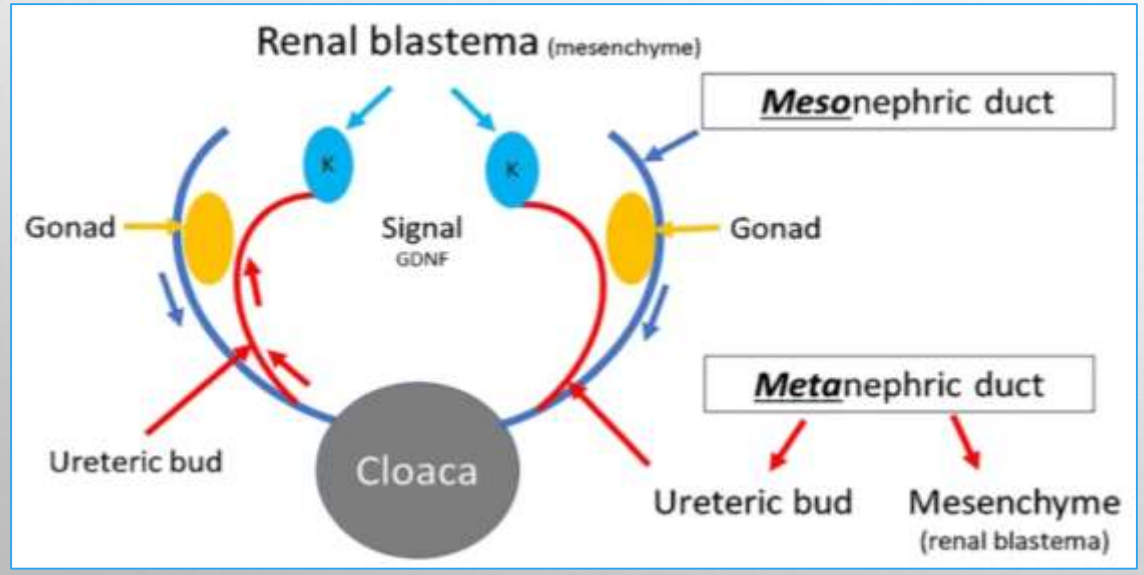

Από: Meyers ML, et al. Imaging of fetal cystic kidney disease: multicystic dysplastic kidney versus renal cystic dysplasia. Pediatr Radiol. 2020; 50:1921-1933

Υπερηχογραφικές Μορφές ΠΔΝ

- Πολλαπλές μη επικοινωνούσες κύστεις (n=26)
- Μονήρης κύστη (n=3)
- Υδρονεφρωτική μορφή: κεντρική κύστη (n=2)
- Εντόπιση στο ήμισυ νεφρού με διπλό π-κ σύστημα (n=3)
- Έκτοπος ΠΔΝ (n=1)

Siegel MJ, Coley BD. 1st Ed. Pediatric Imaging. Lippincott Williams &Wilkins 2006; 271-277

Κλινική Σημασία

- Κίνδυνος Αρτηριακής Υπέρτασης: πολύ χαμηλός
- Κίνδυνος για όγκο Wilms αντίπλευρου (υγιούς) νεφρού : εξαιρετικά χαμηλός (0,07%) [3, 4]
  Κυστεοουρητηρική παλινδρόμηση (ΚΟΠ) αντίπλευρου (υγιούς) νεφρού : 7%
- Διπλό πυελοκαλυκικό σύστημα αντίπλευρου (υγιούς) νεφρού : 1,3%
- Στένωση πυελοουρητηρικής συμβολής αντίπλευρου (υγιούς) νεφρού : 20% [5-7]
- DMSA ή DTPA δεν συνιστώνται όταν ο άλλος νεφρός είναι φυσιολογικός στο US [8]
- Δεν συνδυάζεται με γενετικά σύνδρομα, λόγω της εμβρυολογικής αιτιολογίας [1,9]

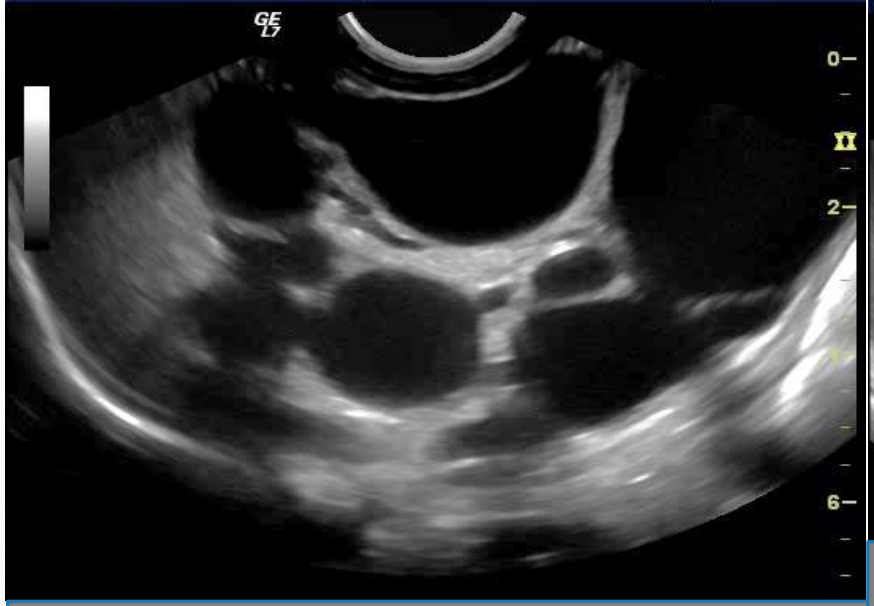

Αγόρι 50 ημερών: Ευμεγέθης ΠΔΝ με πολλαπλές, μη επικοινωνούσες κύστεις, ποικίλου μεγέθους και σχήματος

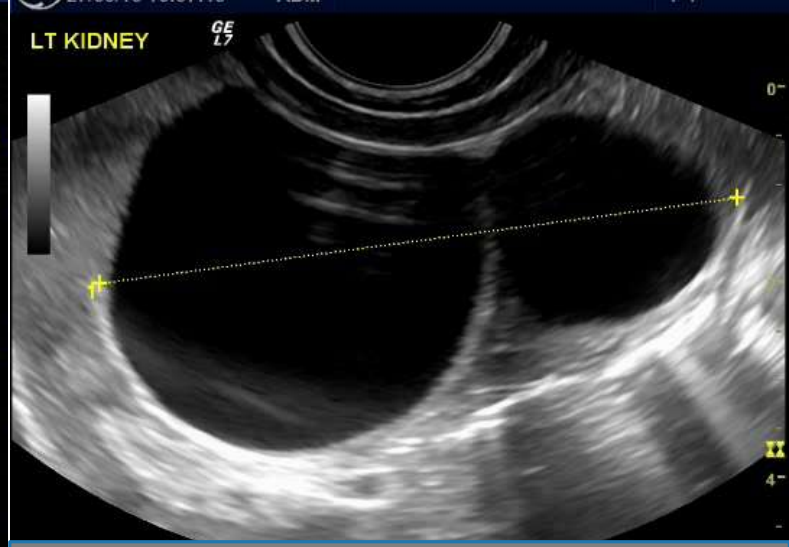

Αγόρι 40 ημερών: Ευμεγέθης ΠΔΝ αποτελούμενος από δυο ανισομεγέθεις κύστεις και ηχογενή δυσπλαστικό νεφρικό ιστό

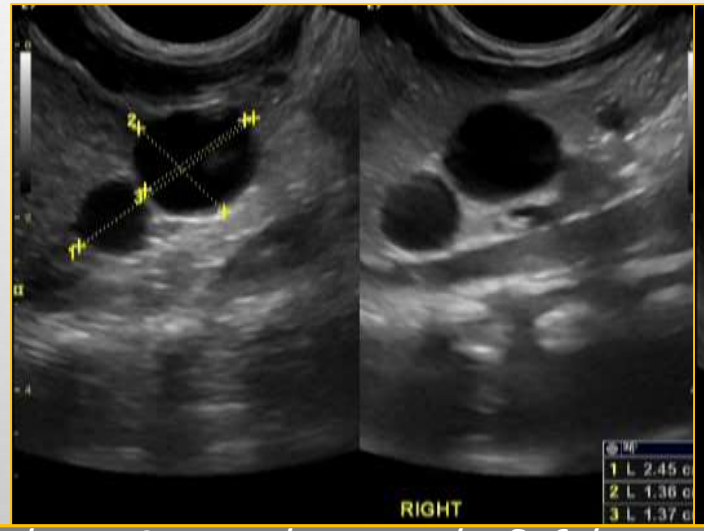

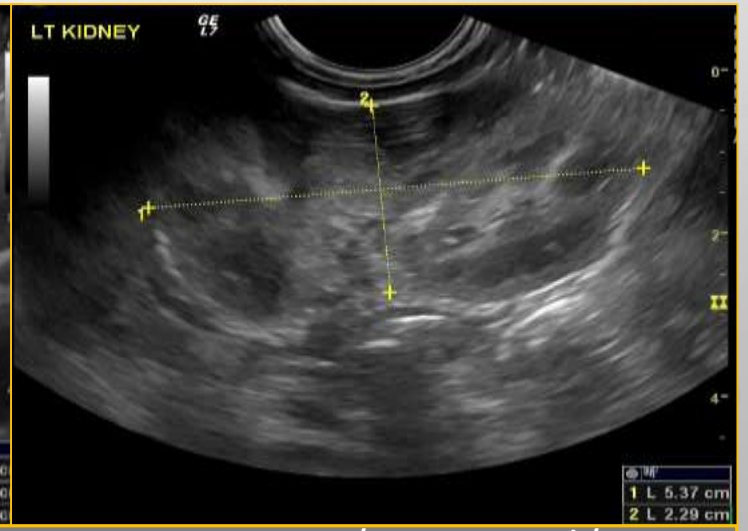

Κορίτσι 10 ημερών: Μικρός δεξιός ΠΔΝ. Αντιρροπιστική υπερτροφία του αριστερού νεφρού

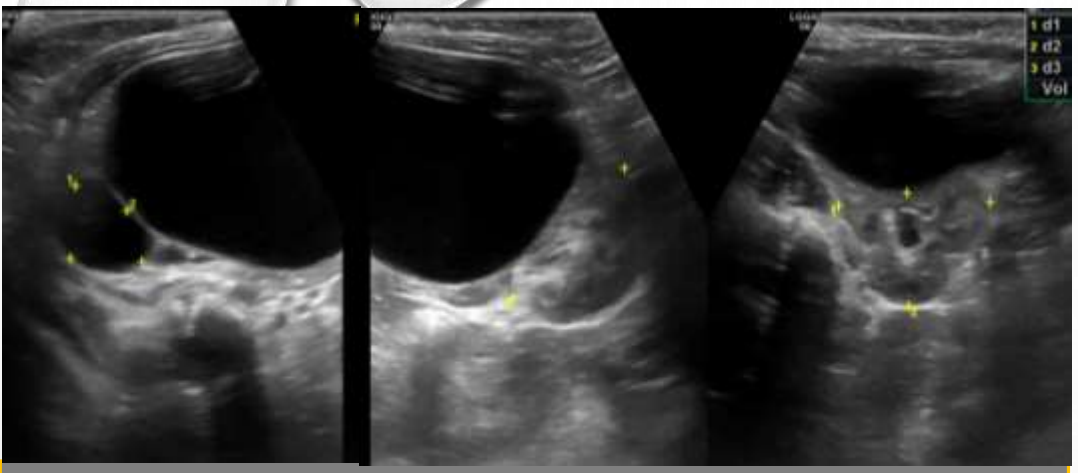

Κορίτσι 4,5 μηνών: Ευμεγέθης ΠΔΝ, ο οποίος αφορά στον άνω ημίνεφρο επί εδάφους πλήρους διπλασιασμού του δεξιού νεφρού.

Αγόρι 19 ημερών: Αντιρροπιστικά υπερτροφικός αριστερός νεφρός (α). Δεξιός ΠΔΝ αποτελούμενος από πολλαπλές ανισομεγέθεις κύστεις (β). Δυσπλαστικός δεξιός έκτοπος ουρητήρας (συνοδός του ΠΔΝ) (γ)

Αγόρι 8 μηνών με δεξιό ΠΔΝ (δυο ανισομεγέθεις κύστεις στην ανατομική θέση του δεξιού νεφρού) (α), δυσπλαστικό δεξιό ουρητήρα με παλίνδρομη πλήρωσή του (β) και νεφροβλάστωμα στον αριστερό νεφρό (γ)

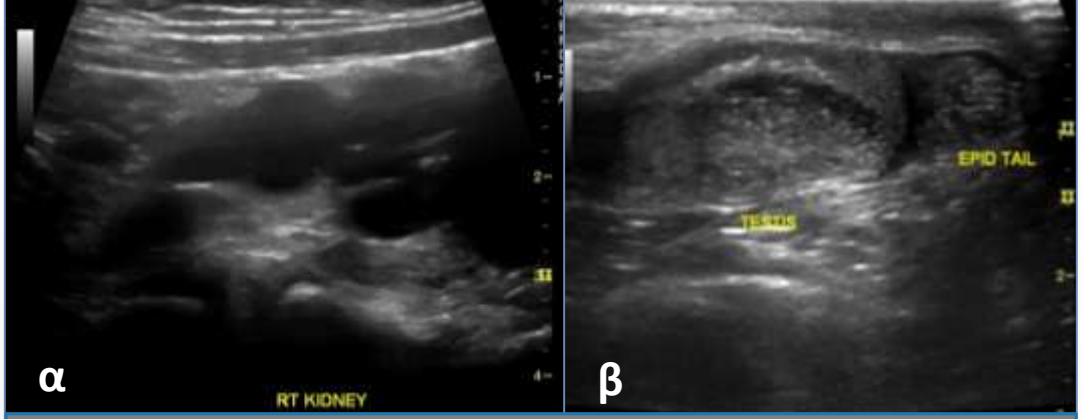

Αγόρι 17 μηνών με δεξιό ΠΔΝ (α) και εκτασία δεξιού όρχεος και επιδιδυμίδας (β)

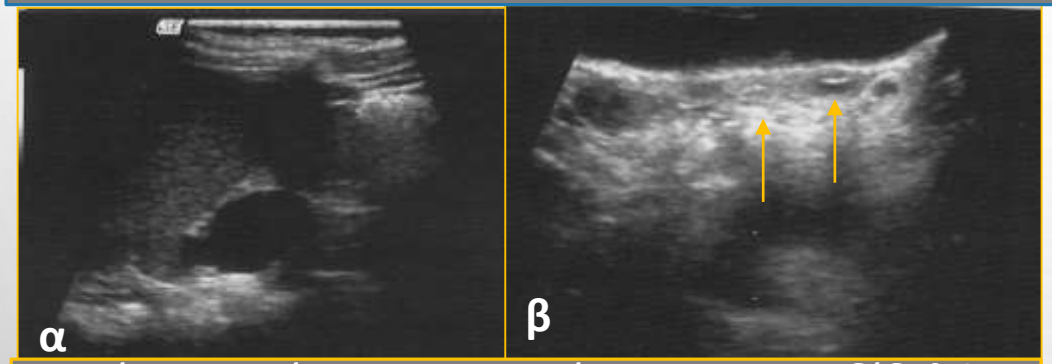

Κορίτσι 3 ετών με αριστερό ΠΔΝ (α) και δίδελφυ μήτρα (β) (βέλη)

Συνοδές Συγγενείς Ανωμαλίες	n
ΚΟΠ (αντίπλευρου νεφρού)	6
Διπλασιασμός πυελοκαλυκικού συστήματος (αντίπλευρου νεφρού)	3
Στένωση πυελο-ουρητηρικής συμβολής (αντίπλευρου νεφρού)	2
Δίδελφυς μήτρα	2
Δίδελφυς μήτρα με υδρόκολπο	1
Υπόλειμμα πόρου Müller	1

Συμπεράσματα

Η υπερηχογραφία αποτελεί βασικό εργαλείο διάγνωσης και διαφορικής διάγνωσης του ΠΔΝ.

- Ταυτοχρόνως επιτρέπει την αναγνώριση συνοδών ανωμαλιών.
- Ο έλεγχος μπορεί να συμπληρωθεί με DMSA, κυστεοουρηθρογραφία, MAG3, κατά περίπτωση.

Βιβλιογραφία

1. Meyers ML, et al. Imaging of fetal cystic kidney disease: multicystic dysplastic kidney versus renal cystic dysplasia. Pediatr Radiol. 2020; 50:1921-1933
2. Siegel MJ, Coley BD. 1st Ed. Pediatric Imaging. Lippincott Williams &Wilkins; 271-277, 2006
3. Chang A, et al. Evidence-based treatment of multicystic dysplastic kidney: a systematic review. J Pediatr Urol. 2018;14(6):510-519
4. Aslam M, et al. Unilateral multicystic dysplastic kidney: long term outcomes. Arch Dis Child. 2006; 91(10):820-823
5. Schreuder MF, et al. Unilateral multicystic dysplastic kidney: a meta-analysis of observational studies on the incidence, associated urinary tract malformations and the contralateral kidney. Nephrol Dial Transplant. 2009; 24(6):1810-1818
6. Kopač M, et al. Associated Anomalies and Complications of Multicystic Dysplastic Kidney. Pediatr Rep. 2022; 14(3):375-379
7. Alamir A, et al. The Outcome of Multicystic Dysplastic Kidney Disease Patients at King Abdulaziz Medical City in Riyadh. Cureus. 2023;15(4):e37994
8. Medscape: Multicystic renal dysplasia / MCDK – workup / imaging. (online reference for DMSA indications).
9. Gimpel C, et al. Imaging of Kidney Cysts and Cystic Kidney Diseases in Children: An International Working Group Consensus Statement. Radiology. 2019; 290:769-782.