Τυχαίο υπερηχογραφικό εύρημα νεφρικής κύστης σε παιδί Σημασία παρακολούθησης και διαφοροδιάγνωσης

Γεωργία Γαννοπούλου, MD

Υπερηχοδιάγνωση-Κέντρο Ιατρικών Απεικονίσεων, Πύργος

Εισαγωγή-Εκπαιδευτικοί στόχοι

- Απλές νεφρικές κύστεις: σχετικά σπάνιες-τυχαία ευρήματα.
- Αποφυγή υπερδιάγνωσης με σωστή υπερηχογραφική αξιολόγηση.
- Παρουσίαση μονήρους κύστης σε παιδί & διαφοροδιάγνωση.
- Σημασία υπερηχογραφικής παρακολούθησης.

Υλικό-Μέθοδος

- Παιδί 5 ετών-υπερηχογράφημα λόγω πιθανής ηπατοσπληνομεγαλίας (λοίμωξη από EBV).
- Ανεύρεση μονήρους κύστης στον δεξιό νεφρό-τυχαίο εύρημα.
- Τρεις διαδοχικοί υπερηχογραφικοί έλεγχοι σε διάστημα εξαμήνου.
- Χρήση έγχρωμου Doppler και σταθερών παραμέτρων.

Αποτελέσματα-Ευρήματα

- Μονήρης κύστη δεξιού νεφρού με ανηχοϊκό περιεχόμενο και λεπτό τοίχωμα.
- Λεπτό εσωτερικό διαφραγμάτιο χωρίς αγγείωση στο Doppler.
- Απουσία στερεών τμημάτων ή τοιχωματικής πάχυνσης.
- Σταθερό μέγεθος & μορφολογία σε 6μηνη παρακολούθηση.
- Καλοήθης απλή νεφρική κύστη – σύσταση για επανέλεγχο.

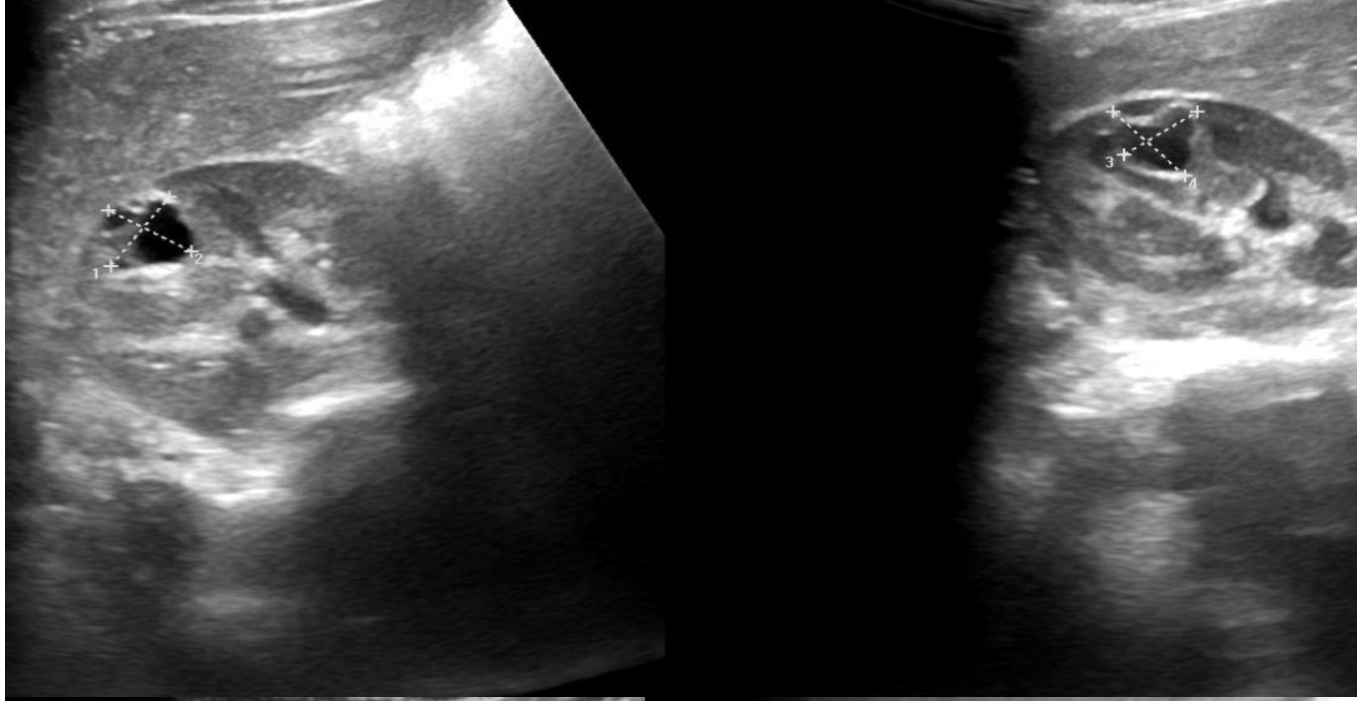

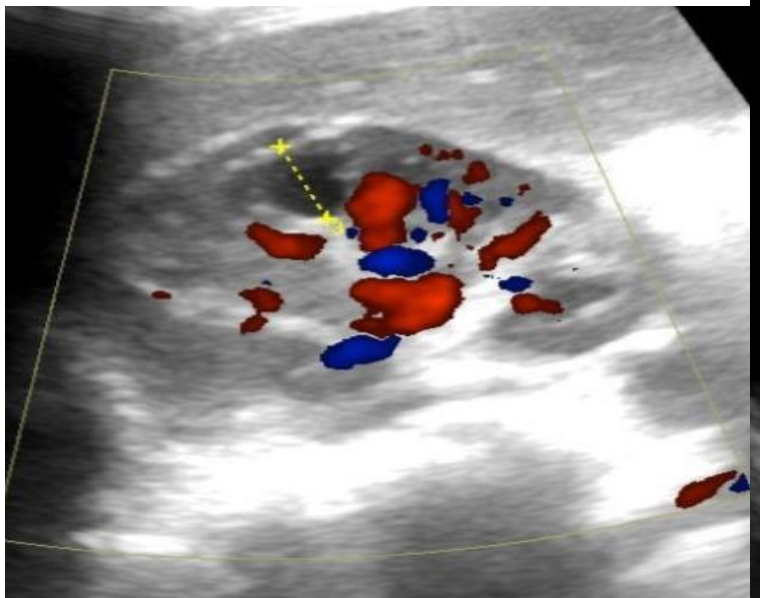

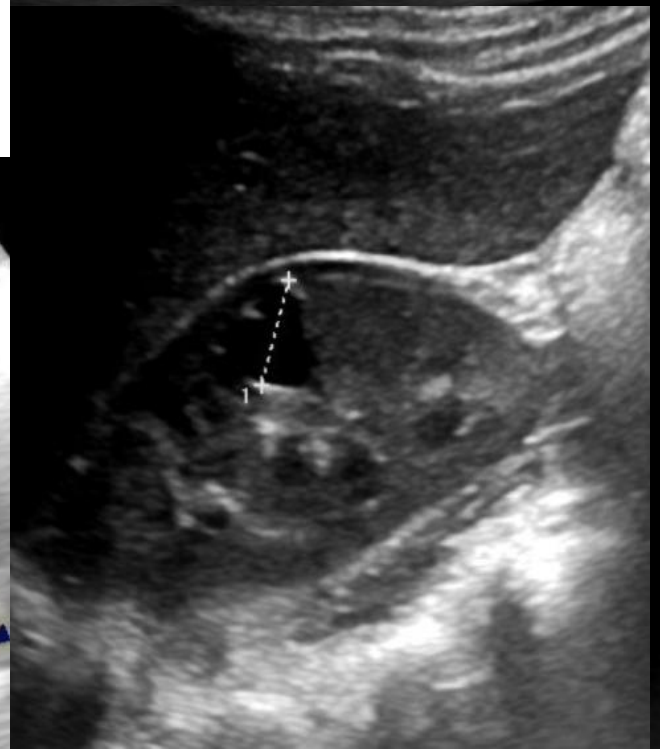

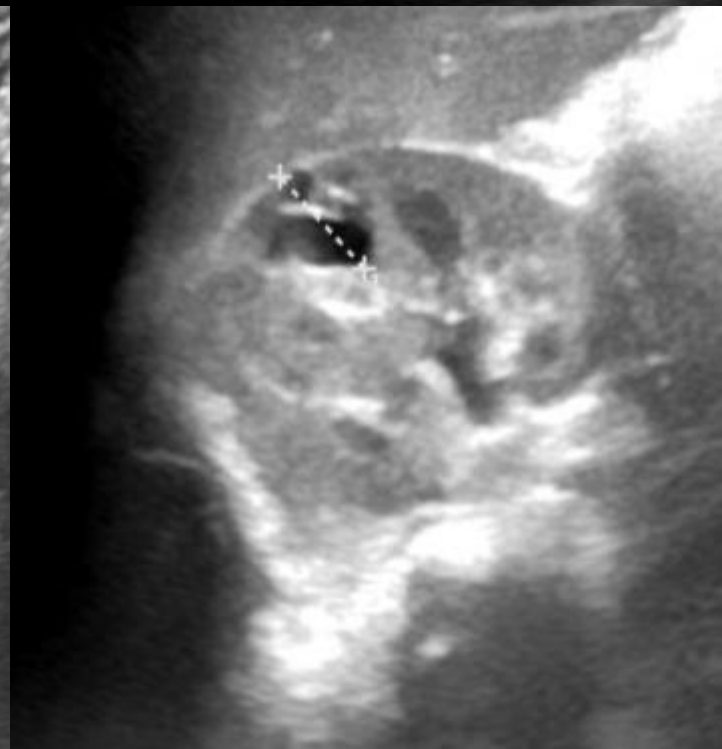

Διαφοροδιάγνωση & Συμπεράσματα

- **Διαφοροδιάγνωση:**
  - πολυκυστική νόσος
  - κυστικό νεφροβλάστωμα
  - μεταλοιμώδεις/τραυματικές κύστεις
  - παραπυελικές κύστεις
  - εκτασίες
- Η σταθερότητα στον χρόνο αποτελεί ισχυρό κριτήριο καλοήθειας.
- Το υπερηχογράφημα επαρκεί για τυπικές παιδιατρικές κύστεις.
- Αποφυγή άσκοπων CT/MRI εξετάσεων.
- Take-home: ασφαλής υπερηχογραφική παρακολούθηση.

Βιβλιογραφία

- Dell KM, et al. Approach to simple kidney cysts in children. Pediatr Nephrol. 2023
- Kashgari A, Ajlan E, Al Hammad A, Jamil S. Assessment of incidentally detected simple renal cyst in pediatric patients based on the modified Bosniak classification. Open Journal of Pediatrics. 2020;10:312–320
- Grlić S, et al. Single-center experience of pediatric cystic kidney lesions. Children (Basel). 2024;11(4):392