ΕΠΙΚΟΥΡΙΚΟ ΣΚΑΦΟΕΙΔΕΣ ΤΑΡΣΟΥ ΣΕ ΠΑΙΔΙΑ ΚΑΙ ΕΦΗΒΟΥΣ

Σπύρου Β., Σιμιτζής Α., Καδδίτη Μ., Κοντονή Ι.,
Αναγνώστου Μ., Λάρδα Α., Χριστόπουλος Π., Σταθοπούλου Σ.

Ακτινολογικό Τμήμα Γ. Ν. Παίδων Πεντέλης, Αθήνα

ΟΡΙΣΜΟΣ - ΕΚΠΑΙΔΕΥΤΙΚΟΙ ΣΤΟΧΟΙ

Επικουρικό σκαφοειδές: ξεχωριστό υπεράριθμο οστάριο επί τα έσω του σκαφοειδούς του ταρσού και εντός του οπίσθιου κνημιαίου τένοντα.
Πρόκειται για συχνή ανατομική παραλλαγή, με κύριο σύμπτωμα το άλγος (σύνδρομο επικουρικού σκαφοειδούς).

ΑΝΤΙΜΕΤΩΠΙΣΗ: συντηρητική, ή χειρουργική σε περιπτώσεις επίμονης συμπτωματολογίας.

1. Η εκπαιδευτική παρουσίαση της εμπειρίας του Τμήματός μας στη διαγνωστική προσέγγιση του επικουρικού σκαφοειδούς
2. Η κατανόηση των ανατομικών και μορφολογικών τύπων (I-III κατά Geist)
3. Η αναγνώριση των απεικονιστικών ευρημάτων που το διαφοροποιούν από κατάγματα ή οστεοχόνδρινες βλάβες
4. Η τεκμηρίωση της συμβολής των σύγχρονων απεικονιστικών μεθόδων στη διάγνωση και θεραπευτική καθοδήγηση

ΥΛΙΚΟ

Πραγματοποιήθηκε αναδρομική μελέτη των περιστατικών με απεικονιστικά ευρήματα επικουρικού σκαφοειδούς ταρσού στο τμήμα μας. Στις περισσότερες περιπτώσεις αποτελούσε εύρημα τυχαίο σε ασυμπτωματικούς ασθενείς και σε λιγότερες περιπτώσεις εύρημα σε παιδιά με άλγος στην έσω επιφάνεια του ταρσού. Το επικουρικό σκαφοειδές ήταν συχνότερο στα **κορίτσια** και σε αρκετές περιπτώσεις αμφοτερόπλευρο.

Η διάγνωση έγινε κυρίως με **ακτινογραφίες**, ακολούθησε **αξονική** τομογραφία για πιο λεπτομερή απεικόνιση, ενώ **μαγνητική** τομογραφία έγινε σε αμφίβολες περιπτώσεις για επιβεβαίωση φλεγμονής ή σε διαφοροδιάγνωση από κάταγμα. Η εμπειρία του Νοσοκομείου μας έχει κατ' εξοχήν βασιστεί στην **αξονική τομογραφία** ως μέθοδο επιλογής για την διαχείριση του συμπτωματικού επικουρικού σκαφοειδούς.

ΤΥΠΟΙ I-III κατά Geist

I		Tibiale externum Sesamoid bone embeded within the distal portion of posterior tibial tendon Usually asymtomatic
II		Triangle shaped accessory bone attached to the navicular tuberosity by a 1-2mm layer of fibrocartilage May cause posterior tibial tendon dysfunction
III	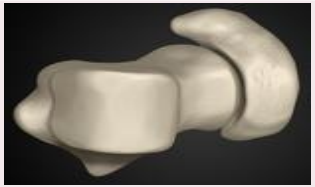	Fused accessory navicular bone resulting in a prominent navicular tuberosity called a cornuate or hooked navicular Traditionally symptomatic because of the prominence.

ΤΥΠΟΙ ΚΑΤΑ GEIST

ΔΕ: III
ΑΡ: III
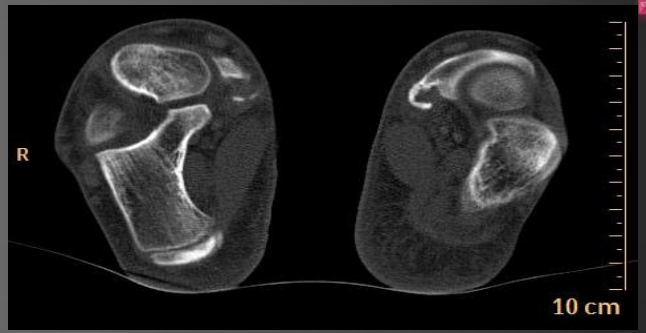
ΔΕ: I-II
ΑΡ: II