ΣΥΣΤΡΟΦΗ ΕΝΤΕΡΟΥ ΣΕ ΕΔΑΦΟΣ ΑΝΩΜΑΛΗΣ ΣΤΡΟΦΗΣ ΕΝΤΕΡΟΥ ΣΕ ΑΣΘΕΝΗ 3 ΕΤΩΝ ΜΕ ΙΣΤΟΡΙΚΟ ΠΕΡΙΟΔΙΚΩΝ ΕΜΕΤΩΝ

Πρίφτι Ηλιάννα Φρειδερίκη[1], Ιορδάνογλου Γρηγόριος[2], Κοσκινά Ευφροσύνη[3], Γεωργόπουλος Γεώργιος[4], Κουράκης Εμμανουήλ[5], Τσιντή Μαρία[6], Καρρά Πελαγία[7]

Εισαγωγικές έννοιες

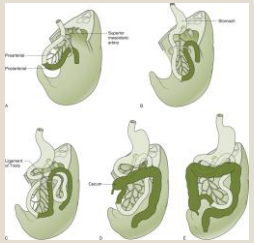

- Φυσιολογική στροφή του εντέρου κατά την 5η έως την 12η εβδομάδα
- Τελική θέση 12 δακτύλου πίσω από το εγκάρσιο και νηστιδοδωδεκαδακτυλικής συμβολής αριστερά της SMA
- Πιθανά λάθη σε όλα τα αναπτυξιακά στάδια

Εκπαιδευτικοί στόχοι

- Κύριο αίτιο για τη συστροφή εντέρου (midgut volvulus) αποτελεί η ανώμαλη στροφή του εντέρου (malrotation)
- Έως το 1ο έτος ηλικίας
- Κύριο σύμπτωμα: χολώδεις έμετοι
- Περιοιδικοί έμετοι αποδίδονται συνήθως σε λειτουργικές δυσλειτουργίες

Υλικό

Ασθενής 3 ετών παραπέμπεται λόγω περιοδικών εμέτων από την παιδική ηλικία, με πρόσφατες νοσηλείες, για περαιτέρω διερεύνηση. Στα πλαίσια της διερεύνησης, αναμενόταν η διενέργεια διάβασης ανώτερου πεπτικού σωλήνα υπό ακτινοσκόπηση. Η ασθενής 12 ώρες πριν την προγραμματισμένη εξέταση παρουσίασε χολώδεις εμέτους, κοιλιακό άλγος και από τα αέρια αίματος διαπιστώθηκε μεταβολική αλκάλωση.

Κατά τη διάρκεια του απεικονιστικού ελέγχου διενεργήθηκε αρχικά απλή ακτινογραφία κοιλίας, διάβαση ανώτερου πετιπτικού σωλήνα υπό ακτινοσκόπηση και υπέρηχος κοιλίας.

Α) Ακτινογραφία κοιλίας

- Απουσία πνευμάτωσης στη δεξιά κοιλία
- Διάταση του δωδεδακαδακτύλου

Β) Διάβαση ανώτερου πεπτικού

- Καρδιοοισοφαγικό στόμιο και στόμαχος σε φυσιολογική θέση
- Διάταση του δωδεκαδακτύλου μέχρι τον σύνδεσμο του Treitz, ο οποίος είναι στη μέση γραμμή (malrotation)
- Μόλις υποσημαινόμενη σκιαγράφηση έλικας νήστιδας δεξιά της μέσης γραμμής (corkscrew sign→ volvulus)

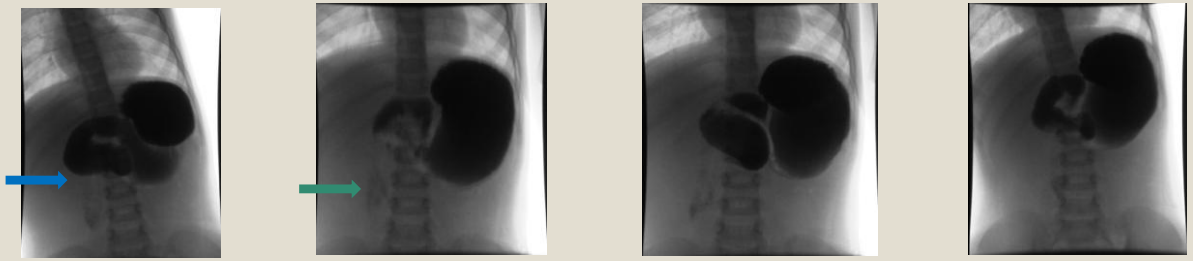

Γ) Υπέρηχος

- Whirlpool sign
- Ελεύθερο υγρό ενδοπεριτοναϊκά

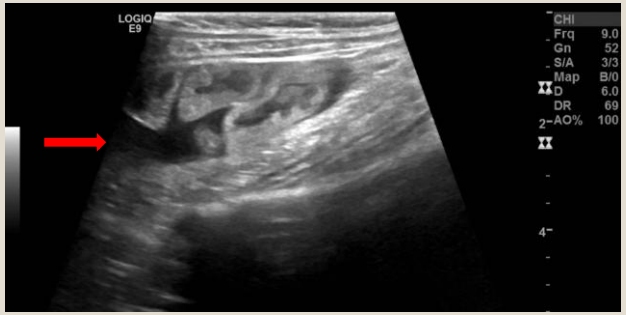

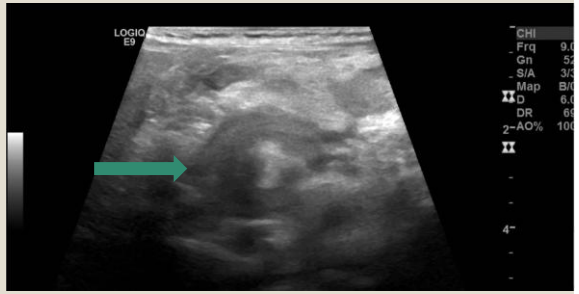

Take home messages

- Οι χολώδεις έμετοι αποτελούν alarming sign και ένδειξη για περαιτέρω έλεγχο, ειδικά όταν παρουσιάζουν περιοδικότητα.
- Radiological findings

Affiliations

[1] Ειδικευόμενη Ακτινολογίας, Πανεπιστημιακό Γενικό Νοσοκομείο Ηρακλείου

[2] Ειδικευόμενος Χειρουργικής Παίδων, Β Χειρουργική Παίδων, ΓΝΠΑ «Η Αγία Σοφία»

[3,7] Διευθύντρια ΕΣΥ, Ακτινολογικό Τμήμα, ΓΝΠΑ «Η Αγία Σοφία»

[4] Επιμελητής Β, Β' Χειρουργική Κλινική Παίδων, ΓΝΠΑ «Η Αγία Σοφία»

[5] Επικουρικός Επιμελητής, Α' Χειρουργική Κλινική Παίδων, ΓΝΠΑ «Η Αγία Σοφία»

[6] Επιμελήτρια Α, Α' Παιδιατρική Κλινική Πανεπιστημίου Αθηνών, ΓΝΠΑ «Η Αγία Σοφία»

References-Βιβλιογραφία

- Donnelly, Lane F. *Fundamentals of Pediatric Imaging*. Amsterdam, Academic Press, 2021.
- Siegel, Marilyn J. *Pediatric Sonography*. Lippincott Williams & Wilkins, 1994.
- Wyllie, Robert, et al. *Pediatric Gastrointestinal and Liver Disease*. Elsevier, 3 Mar. 2025.
- Yousef, Ayat, et al. "Imaging Review of Intestinal Malrotation and Midgut Volvulus." *Radiographics*, vol. 45, no. 4, 27 Mar. 2025, https://doi.org/10.1148/rg.240177.