ΚΟΥΤΛΙΚΜΠΑΝΕΙΟ & ΤΡΙΑΝΤΑΦΥΛΛΕΙΟ
ΓΕΝΙΚΟ ΝΟΣΟΚΟΜΕΙΟ ΛΑΡΙΣΑΣ

24ο ΠΑΝΕΛΛΗΝΙΟ ΑΚΤΙΝΟΛΟΓΙΚΟ ΣΥΝΕΔΡΙΟ
ΕΛΛΗΝΙΚΗ ΑΚΤΙΝΟΛΟΓΙΚΗ ΕΤΑΙΡΙΑ
Χτίζοντας γέφυρες με το Μέλλον
11–14 ΔΕΚΕΜΒΡΙΟΥ 2025
Ζάππειο Αθηνών ΑΘΗΝΑ
radiologycongress.gr

ΠΝΕΥΜΟΜΕΣΟΘΩΡΑΚΙΟ ΣΕ ΕΔΑΦΟΣ ΛΟΙΜΩΞΗΣ ΚΑΤΩΤΕΡΟΥ ΑΝΑΠΝΕΥΣΤΙΚΟΥ ΚΑΙ ΠΑΡΟΞΥΣΜΙΚΟΥ ΒΗΧΑ

Λάκογλου Παντελεήμων[1], Τασούδη Άννα[1], Εξάρχου Μαρία-Ειρήνη[1], Νινίκα Αναστασία[1], Ψωμά Φωτεινή[1],,
Φλώρος Θεόδωρος[2], Σγάντζου Ιωάννα[2], Αλεξίου Ευάγγελος[3]
1. Ειδικευόμενος Ιατρός, Ακτινοδιαγνωστικό τμήμα, Γενικό Νοσοκομείο Λάρισας
2. Ακτινολόγος, Ακτινοδιαγνωστικό τμήμα, Γενικό Νοσοκομείο Λάρισας
3. Διευθυντής – Συντονιστής, Ακτινοδιαγνωστικό Τμήμα, Γενικό Νοσοκομείο Λάρισας

Εισαγωγή

Το πνευμομεσοθωράκιο αποτελεί σπάνια αλλά δυνητικά σοβαρή επιπλοκή αναπνευστικών λοιμώξεων σε παιδιά. Συχνά σχετίζεται με αυξημένες πιέσεις στους αεραγωγούς και μπορεί να εκδηλωθεί με αναπνευστική δυσχέρεια ποικίλης βαρύτητας. Η απεικονιστική διερεύνηση είναι καθοριστική για τη διάγνωση και την παρακολούθηση.

Η κλινική διάγνωση βασίζεται στην τριάδα συμπτωμάτων θωρακικού πόνου, δύσπνοιας και υποδόριου εμφυσήματος, καθώς και στο σημείο του Hamman. Η διάγνωση επιβεβαιώνεται με ακτινογραφία θώρακος. Η κύρια διαφορική διάγνωση είναι η διάτρηση του οισοφάγου και η ρήξη της τραχείας. Το αυτόματο πνευμομεσοθωράκιο συνήθως υποχωρεί αυτόματα μέσα σε λίγες ημέρες, επομένως η εξωνοσοκομειακή αντιμετώπιση είναι συνήθως κατάλληλη. Η θεραπεία βασίζεται στην αντιμετώπιση της υποκείμενης αιτίας (εφόσον εντοπιστεί), στην ανάπαυση, στα αναλγητικά και στην κλινική παρακολούθηση. Πρέπει να αναγνωρίζονται και να ελέγχονται οι προδιαθεσικοί παράγοντες και αιτίες, ώστε να προληφθεί η υποτροπή. Σε περιπτώσεις ιδιοπαθούς αυτόματου πνευμομεσοθωράκιου απαιτούνται διαγνωστικές δοκιμασίες πνευμονικής λειτουργίας μετά το οξύ επεισόδιο, για να διαπιστωθεί ενδεχόμενο υπόβαθρο παιδικού άσθματος[1].

Σκοπός

Η παρουσίαση περιστατικού πνευμομεσοθωρακίου σε παιδί με λοίμωξη κατώτερου αναπνευστικού και έντονο βρογχόσπασμο.

Παρουσίαση περιστατικού

Αγόρι 5 ετών προσήλθε στο ΤΕΠ λόγω αναπνευστικής δυσχέρειας, εμπυρέτου έως 38°C και παροξυσμικού βήχα. Αρχικά παρουσίαζε SpO_2 93–94% με συρρίτοντες αμφοτερόπλευρα, βελτιώθηκε μετά από 3 νεφελοποιήσεις salbutamol και έλαβε εξιτήριο. Δώδεκα ώρες αργότερα επανήλθε με επιδείνωση της κλινικής εικόνας (SpO_2 87%, RR 45/min, κοιλιακή αναπνοή, εισολκές). Παρά την επανάληψη νεφελοποιήσεων, δεν υπήρξε βελτίωση και ο ασθενής εισήχθη για περαιτέρω διερεύνηση. Η Α/Α θώρακος ανέδειξε ύποπτα απεικονιστικά ευρήματα για παρουσία πνευμομεσοθωρακίου και έγινε σύσταση για ΥΤ. Η ΥΤ θώρακος επιβεβαίωσε την υποψία πνευμομεσοθωρακίου, ενώ συνυπήρχε πύκνωση ΑΡ κάτω λοβού, αραιές διάσπαρτες αλλοιώσεις θαμβής υάλου στους κάτω λοβούς.

Το δευτεροπαθές πνευμομεσοθωράκιο προκαλείται συνήθως από ρήξη της τραχείας, των κύριων βρόγχων ή του οισοφάγου μετά από τραύμα, ενδοσκόπηση ή ελκωτικά καρκινώματα. Το αυτόματο πνευμομεσοθωράκιο προκύπτει από διάρρηξη του διάμεσου ιστού ενός ή περισσότερων κυψελίδων κατά τη διάρκεια απότομης αύξησης της ενδοθωρακικής και ενδοκυψελιδικής πίεσης, συνηθέστερα κατά τη διάρκεια μιας ασθματικής κρίσης. Ανάλογα περιστατικά ανάπτυξης μεσοθωρακίου λόγω παροξυσμικού βήχα έχουν αναφερθεί πολλές δεκαετίες πριν στην βιβλιογραφία [2].

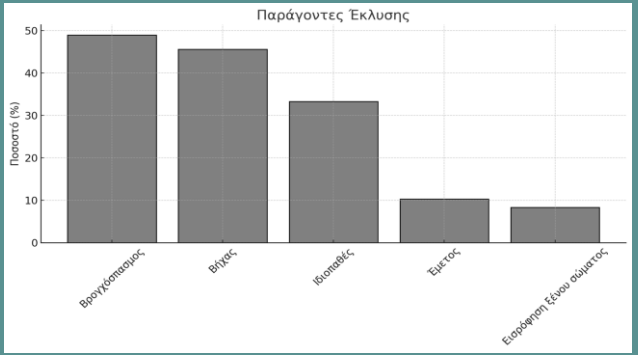

(3)

Ακτινογραφία Θώρακος

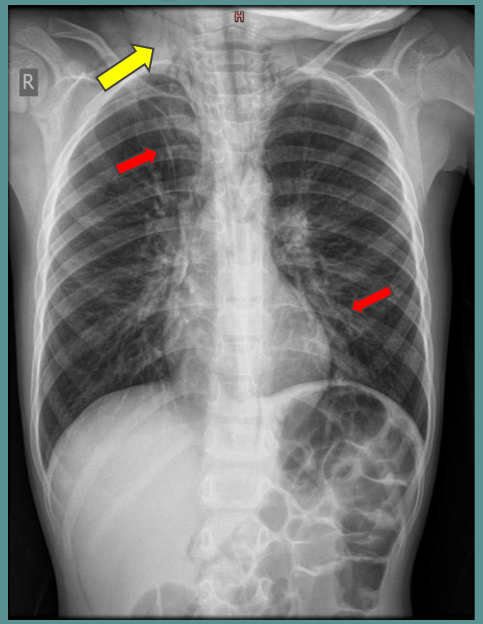

- Πνευμομεσοθωράκιο (κόκκινο βέλος)
- Υποδόριο εμφύσημα στην τραχηλική χώρα (κίτρινο βέλος)

Υπολογιστική τομογραφία Θώρακος

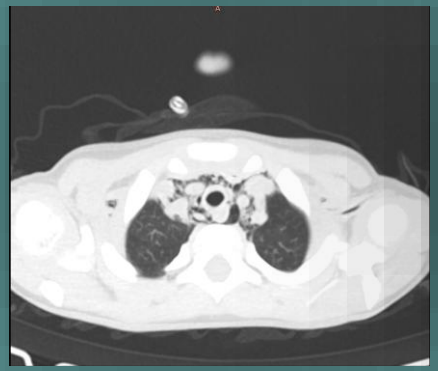

- Πνευμομεσοθωράκιο - επέκταση στις μεσολόβιες σχισμές του ΔΕ άνω λοβού και στη μείζον μεσολόβιο ΑΡ.
- Υποδόριο εμφύσημα στην τραχηλική χώρα.

- Εικόνα πνευμονικής πύκνωσης στο πρόσθιο τμήμα του ΑΡ κάτω λοβού.
- Αραιές διάσπαρτες αλλοιώσεις θαμβής υάλου στους κάτω λοβούς.

Συμπέρασμα

Το πνευμομεσοθωράκιο αποτελεί μία σπάνια επιπλοκή παροξυσμικού βήχα είτε σε έδαφος λοιμώξεων, είτε σε παρόξυνση βρογχικού άσθματος. Η έγκαιρη αναγνώριση και η απεικονιστική τεκμηρίωση είναι καθοριστικές για την αντιμετώπιση, η οποία στις περισσότερες περιπτώσεις είναι συντηρητική.

Το αυτόματο πνευμομεσοθωράκιο στα παιδιά είναι μια καλοήθης πάθηση. Όταν ένα παιδί παρουσιάζει συσφιγκτικό θωρακικό άλγος, το αυτόματο πνευμομεσοθωράκιο πρέπει να λαμβάνεται υπόψη αφού πρώτα αποκλειστούν πιο συνήθεις παθήσεις. Η τελική διάγνωση γίνεται σε συνδυασμό με τα κλινικά ευρήματα και την αξονική τομογραφία θώρακος. Οι ασθενείς ανταποκρίνονται καλά στη συντηρητική θεραπεία και οι περισσότεροι δεν παρουσιάζουν σοβαρές επιπλοκές[4].

Βιβλιογραφία

1. M Chalumeau 1, et al., Spontaneous pneumomediastinum in children. Pediatr Pulmonol. 2001 Jan;31(1):67-75.

2. P.F. Roe, et al. Pneumomediastinum in children with cough Volume 61, Issue 3 p147-IN13-149-148-IN14-150 July 1967

3. John W Fitzwater , et al. Management of spontaneous pneumomediastinum in children. J Pediatr Surg. 2015 Jun;50(6):983-6.

4. Zhang XY, Zhang WX, Sheng AQ, Zhang HL, Li CC. [Diagnosis and prognosis of spontaneous pneumomediastinum in eighteen children]. Zhonghua Er Ke Za Zhi. 2013 Nov;51(11):849-51. Chinese.