Θρομβώσεις στη νεογνική ηλικία: από τη νεφρική φλέβα στον λαβύρινθο των υπερηχογραφικών ευρημάτων

Πιτσουλάκη Ε, Φεζουλίδη Γ, Χουντάλα Α, Ζαμπάρας Α, Σαρρή Β, Αλατζά Μ, Σφακιωτάκη Ρ, Βακάκη Μ

Ακτινολογικό Τμήμα Γενικού Νοσοκομείου Παίδων Αθηνών 'Π&Α. Κυριακού'

Υλικό

- US 10 νεογνών με νεφρική φλεβική θρόμβωση σε διάστημα 10 ετών στο τμήμα μας
- Χρησιμοποιήθηκαν state-of-the-art υπερηχοτομογράφοι και γραμμικοί ηχοβολείς 2–20 MHz
- Κλινική υποψία στο 60% των περιπτώσεων. Στις υπόλοιπες άτυπα κλινικά/εργαστηριακά ευρήματα
- Η διάγνωση σε όλες τις πειπτώσεις τέθηκε υπερηχογραφικά (gray-scale and color/power Doppler US)

Στόχοι

- η αναλυτική παρουσίαση των πρώιμων υπερηχογραφικών ευρημάτων της νεογνικής φλεβικής θρόμβωσης και η αιτιολόγησή τους
- η ανάδειξη της χρονικής εξέλιξης και προγνωστικής σημασίας τους
- η υπερηχογραφική προσέγγιση πιθανών συνοδών θρομβώσεων της νεογνικής ηλικίας

- ✓ **Νεογνική νεφρική φλεβική θρόμβωση**: σπάνια, αλλά σοβαρή οντότητα, με συχνά **άτυπη** κλινική εικόνα και σοβαρές **επιπλοκές** (υπέρταση, νεφρική ανεπάρκεια/ατροφία)
- ✓ Εξίσου σημαντικές και οι ασυμπτωματικές **συνυπάρχουσες θρομβώσεις** της κοιλίας των νεογνών
- ✓ Ανάγκη για έγκαιρη ανίχνευση και αντιμετώπιση

Η κλασσική κλινικοεργαστηριακή εικόνα: αιματουρία (μικροσκοπική ή μακροσκοπική), ψηλαφητή μάζα, θρομβοπενία
⇨ μόνο στη μειοψηφία των ασθενών

Διάγνωση συνήθως στα **τρία πρώτα 24ωρα ζωής**, αλλά έχει περιγραφεί και ενδομήτρια εμφάνιση

ΑΠΟΤΕΛΕΣΜΑΤΑ

Οξεία φάση:

- ↑ **μεγέθους νεφρού** και αποστρογγύλωση αυτού (τέλος 1ης εβδομάδας μεγιστοποιείται)
- ↑ **ηχογένειας** του νεφρού (διάχυτη ή εστιακή)
- **Απώλεια φλοιομυελώδους διαφοροποίησης**
- **Υπόηχες πυραμίδες** (δυσμενής πρόγνωση)
- **Ηχογενείς ακτινωτές γραμμές** από την νεφρική πύλη (θρόμβωση κατά μήκος των μεσολοβίδιων και μεσολοβίων φλεβών)
- **Υποκάψια συλλογή** (δυσμενής πρόγνωση)
- **Επινεφριδιακή αιμορραγία**
- Doppler US: **ελάττωση της φλεβικής ροής** (δυσμενής πρόγνωση), **αυξημένος δείκτης αντίστασης** στη νεφρική αρτηρία (RI)>0,8, **αναστροφή της διαστολικής ροής στη νεφρική αρτηρία** → ειδικό και πρώιμο εύρημα

↑ συχνότητα στα αγόρια, συνήθως ετερόπλευρη εντόπιση στον αριστερό νεφρό

Παράγοντες κινδύνου: περιγεννητική ασφυξία, προωρότητα, αφυδάτωση, μητρικός σακχαρώδης διαβήτης, συγγενείς καρδιοπάθειες, οξεία αιμορραγία, νεογνικές λοιμώξεις, ομφαλικός καθετήρας, ανεπάρκεια αντιπηκτικών παραγόντων (πρωτεΐνη S και C, αντιθρομβίνη), μεταλλάξεις παράγοντα V Leiden

Μετά από μερικές ημέρες:

- **Παράπλευρο φλεβικό δίκτυο**
- Συνυπάρχουν ηχογενείς (αιμορραγία) και υπόηχες (οίδημα/λύση αιμορραγίας/έμφρακτα) περιοχές στο νεφρικό φλοιό → **ετερογενής απεικόνιση**
- **Επέκταση θρόμβου** στη νεφρική φλέβα και στην ΚΚΦ

Μετά από 2-3 εβδομάδες:

Αποτιτανώσεις, ουλές και **ατροφία** νεφρού (επιμήκης άξονας< 3εκ) σε κάποια νεογνά, **επανασηραγγοποίηση** και αποκατάσταση νεφρικής αιμάτωσης σε άλλα

- Σε 3 νεογνά η θρόμβωση των νεφρικών φλεβών ήταν **αμφοτερόπλευρη**
- Σε 4 επεκτεινόταν στην **ΚΚΦ**
- Σε 3 παρατηρήθηκε **αιμορραγία** του ΑΡ **επινεφριδίου**
- Σε 2 συνυπήρχε θρόμβωση **λαγονίων φλεβών**

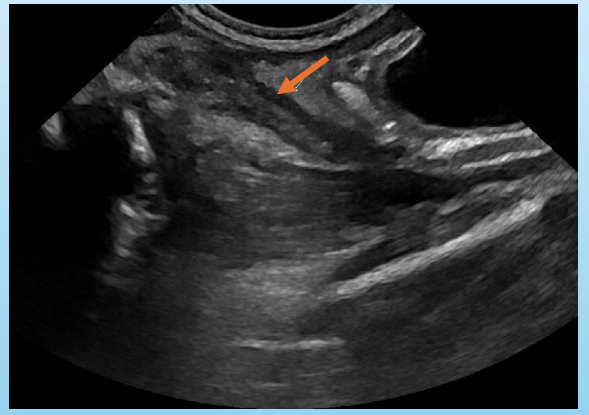

Θρόμβωση ΔΕ κοινής λαγόνιας φλέβας

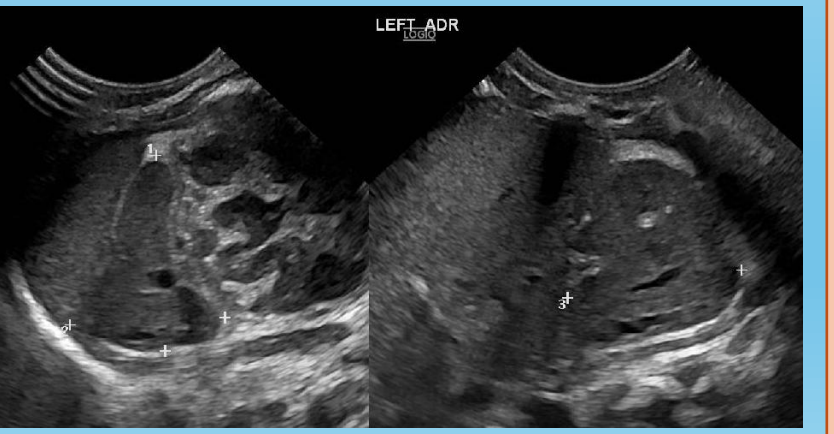

Επινεφριδιακή αιμορραγία

Επινεφριδιακή αιμορραγία
Αποτέλεσμα θρόμβωσης της επινεφριδιακής φλέβας. Συχνότερα στο ΑΡ επινεφρίδιο, γιατί η ΑΡ επινεφριδιακή φλέβα εκβάλλει στην ΑΡ νεφρική φλέβα, ενώ η ΔΕ επινεφριδιακή φλέβα απευθείας στην ΚΚΦ

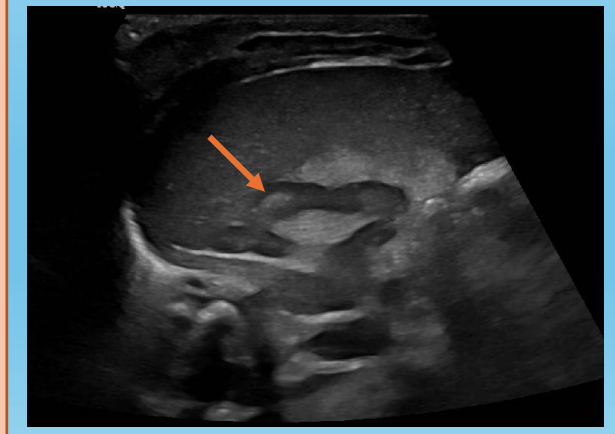

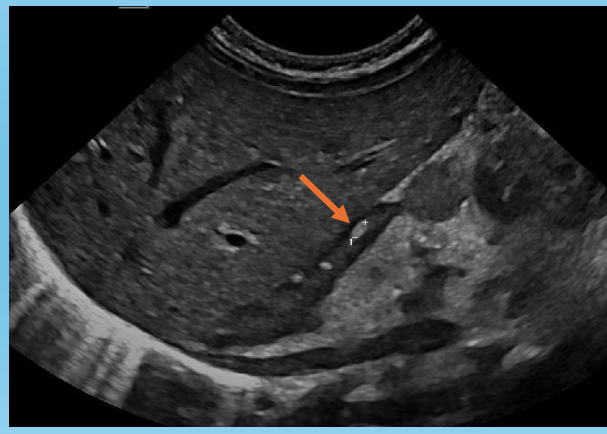

Μικρές υπερηχογενείς (αιμορραγικές εστίες) στο ΔΕ επινεφρίδιο

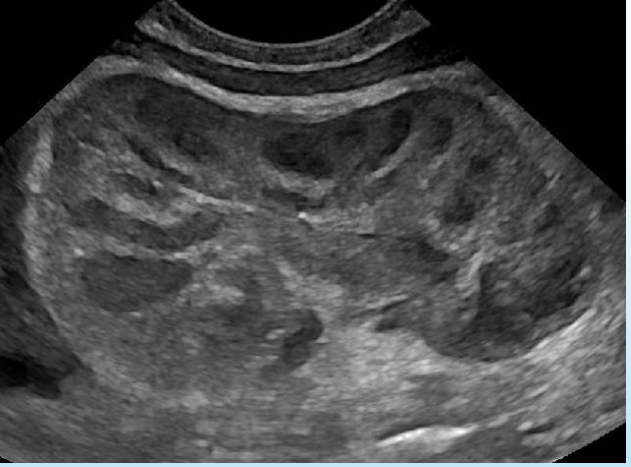

Διογκωμένος, οιδηματώδης νεφρός με αυξημένη ηχογένεια

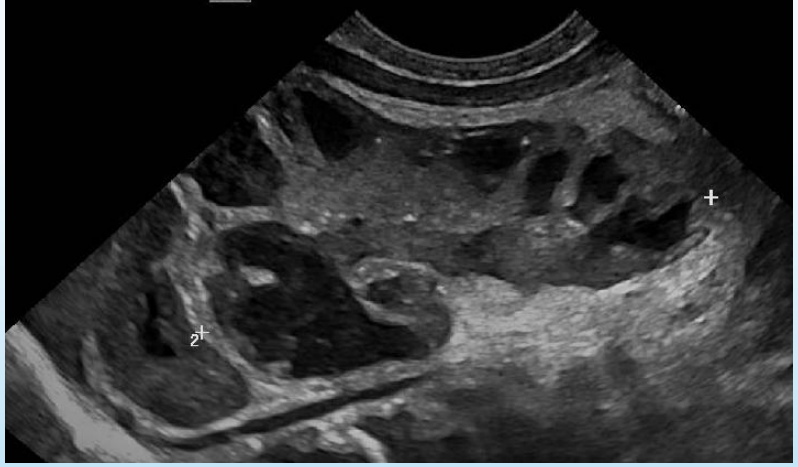

Υπόηχες πυραμίδες

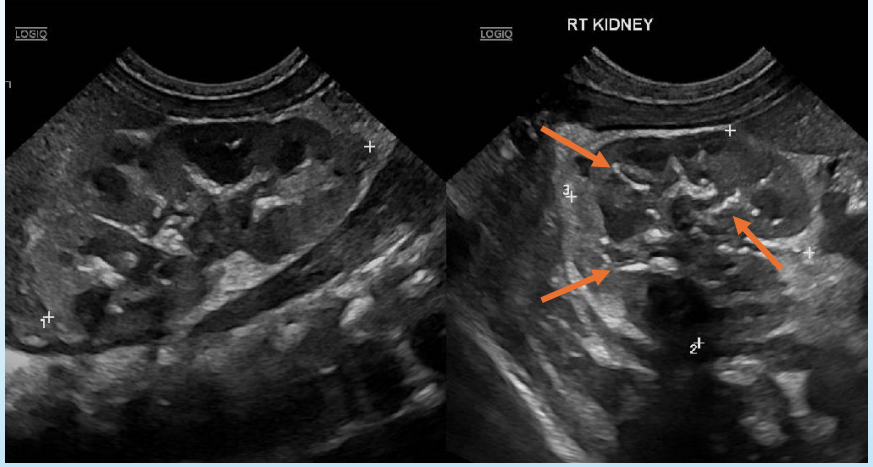

Θρομβωμένες μεσολοβίδιες φλέβες

Ο όρος 'θρόμβωση νεφρικής φλέβας' είναι παραπλανητικός-αναζητήστε όλα τα στάδια.
Αρχικά θρόμβωση των περιφερικών ενδονεφρικών φλεβών (μεσολοβίδιων και τοξοειδών φλεβών), στη συνέχεια των μεσολόβιων και τμηματικών φλεβών και αργότερα της νεφρικής φλέβας και της ΚΚΦ

↓ ενδοπαρεγχυματική φλεβική ροή

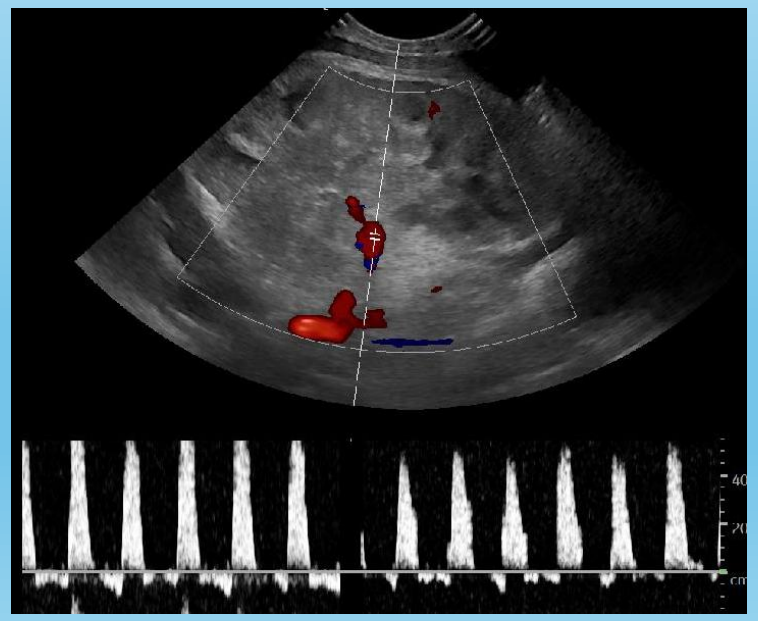

Αναστροφή της διαστολικής ροής στη νεφρική αρτηρία

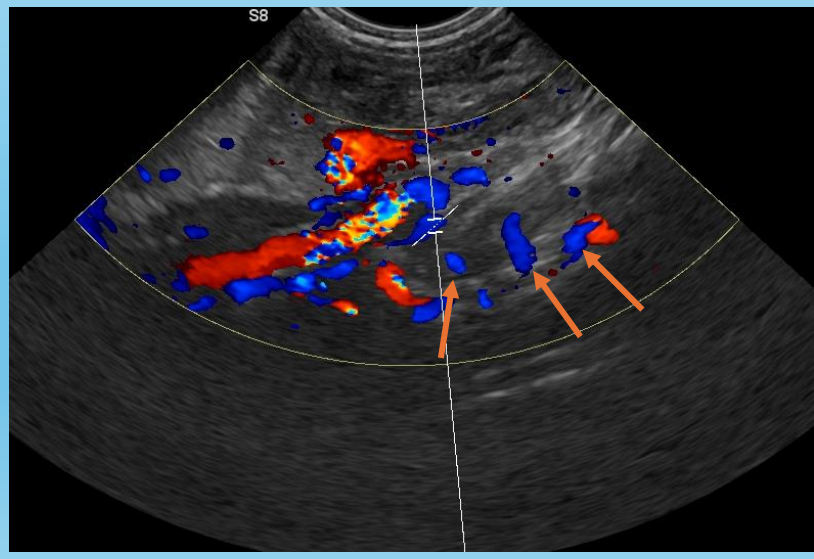

Παράπλευρο φλεβικό δίκτυο

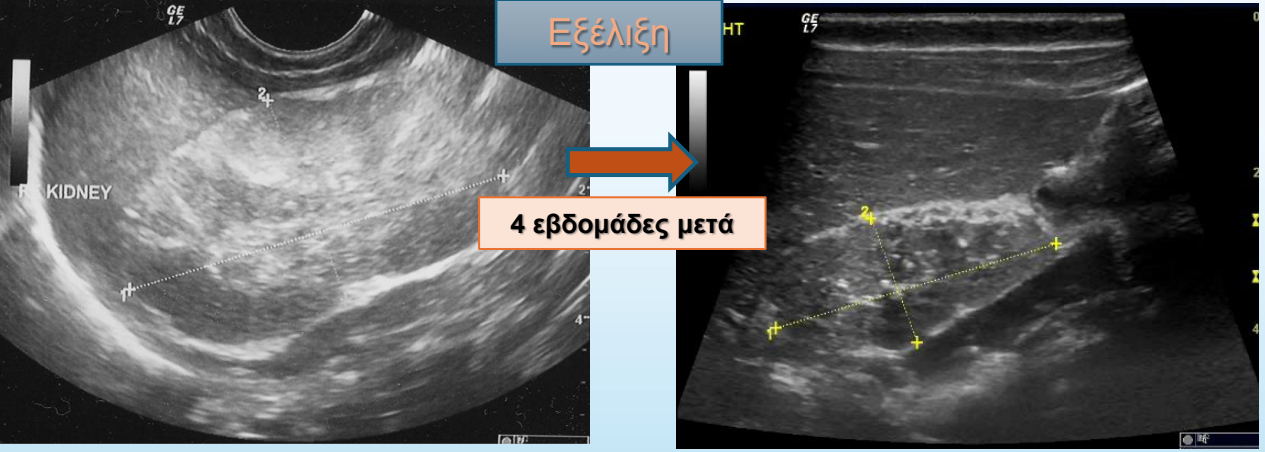

Συρρίκνωση του νεφρού και ενδο- και περι- νεφρικές αποτιτανώσεις

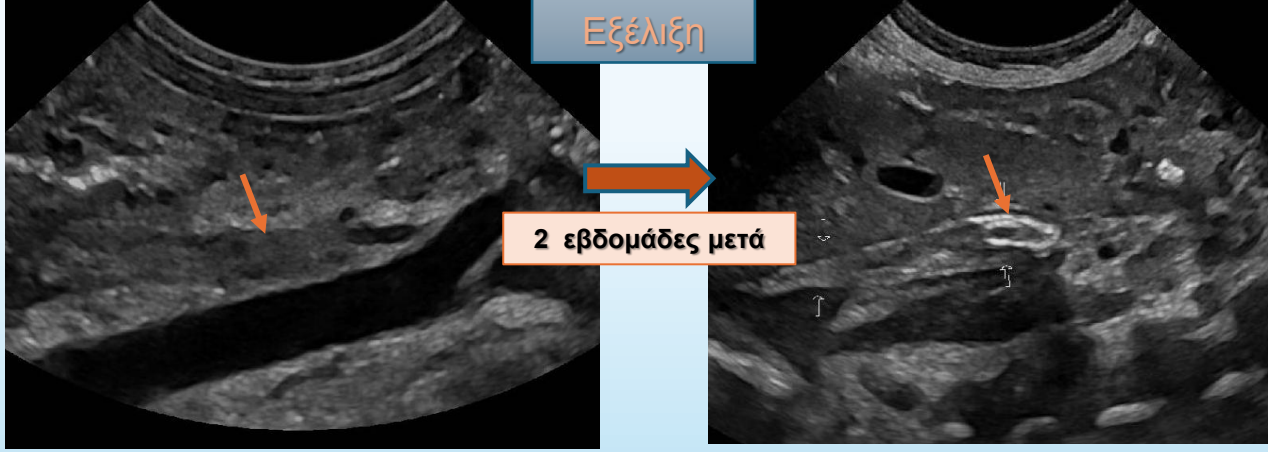

Ηχογενές υλικό (νέος θρόμβος) στην ΚΚΦ → Αποτιτανωμένος θρόμβος

ΣΥΜΠΕΡΑΣΜΑΤΑ

Θρόμβωση νεφρικής φλέβας στη νεογνική ηλικία: χαρακτηριστική υπερηχογραφική εικόνα, επιτρέποντας στον παιδοακτινολόγο να θέσει με ασφάλεια τη διάγνωση ώστε να μην χαθεί πολύτιμος χρόνος για την έναρξη της κατάλληλης θεραπευτικής αγωγής. Αναγκαία η λεπτομερής υπερηχογραφική εξέταση όλων των ενδοκοιλιακών οργάνων και αγγείων για τη διάγνωση και παρακολούθηση όλων των εντοπίσεων ενδοκοιλιακής θρόμβωσης, με προγνωστική σημασία για το μέλλον του πάσχοντος νεφρού και των υπόλοιπων οργάνων.

Βιβλιογραφία

-Markova P, et al. Prenatal Renal Vein Thrombosis. Children (Basel). 2025; 12:319
-Forjaco Jorge AF, et al. Perinatal Renal Vein Thrombosis: Role of Imaging in the Initial Diagnosis. J Belg Soc Radiol. 2023;107:75
-Mikołajczak A, et al. Sequential sonographic features in neonatal renal vein thrombosis. Ginekol Pol. 2018; 271-275
-Aluloska N, et al. Non Catheter Induced Renal and Inferior Vena Cava Thrombosis in a Neonate: A Case Report. Open Access MacedJ Med Sci. 2018;6:1678-1681
-Brandão LR, et al. Neonatal renal vein thrombosis. Semin Fetal Neonatal Med 2011;16:323-8.
-Kraft JK, et al. Sonography of renal venous thrombosis in neonates and infants: can we predict outcome? Pediatr Radiol. 2011;41:299 307
-Stringer et al. The value of Doppler sonography in the detection of major vessel thrombosis in the neonatal abdomen. Pediatr Radiol 1990;21:30-3