Οστεομυελίτιδα από τη γέννηση έως την εφηβεία: Μία νόσος, πολλές εκφράσεις και προεκτάσεις – Ο ρόλος του υπερηχογραφήματος

Πιτσουλάκη Ε, Σφακιωτάκη Ρ, Ζαμπάρας Α, Φεζουλίδη Γ, Αλατζά Μ, Καπετανάκη Α, Σαρρή Β, Βακάκη Μ

Ακτινολογικό Τμήμα Γενικού Νοσοκομείου Παίδων Αθηνών 'Π&Α. Κυριακού'

Στόχοι

Α) η ανάδειξη του **ρόλου του υπερηχογραφήματος** στην **αρχική προσέγγιση** παιδιών με υποψία οξείας οστεομυελίτιδας και η συγκριτική αξιολόγησή του με την απλή ακτινογραφία

Β) η παρουσίαση και αιτιολόγηση των διαφορετικών απεικονιστικών ευρημάτων μεταξύ νεογνών/βρεφών και μεγαλύτερων παιδιών, λαμβάνοντας υπόψη τις ιδιαιτερότητες της ανατομίας και παθοφυσιολογίας κάθε ηλικιακής ομάδας

Υλικό

- Παιδιά ηλικίας 27 ημερών-14 ετών, με τεκμηριωμένη οστεομυελίτιδα σε διάστημα 15 ετών
- Κλινική υποψία στο 60% των περιπτώσεων. Στις υπόλοιπες μη ειδικά κλινικά/εργαστηριακά ευρήματα
- Εξετάστηκαν τα αρχικά υπερηχογραφήματα και ακτινογραφίες. Το υπερηχογράφημα έγινε την ίδια μέρα ή με διαφορά μιας ημέρας από τον ακτινολογικό έλεγχο.
- Χρησιμοποιήθηκαν state-of-the-art υπερηχοτομογράφοι και γραμμικοί ηχοβολείς 4-24 MHz.

- **Οξεία οστεομυελίτιδα**: σημαντική διαγνωστική και θεραπευτική πρόκληση στην παιδική ηλικία, λόγω
  - α) της **συχνά ασαφούς** κλινικοεργαστηριακής εικόνας και δυσκολίας λήψης λεπτομερούς ιστορικού, ιδιαίτερα σε νεογνά και βρέφη
  - β) των επιπλοκών της καθυστερημένης θεραπείας στον αναπτυσσόμενο σκελετό
- Πιθανές **οδοί φλεγμονής**: αιματογενής, άμεση επινέμηση οστού, κατά συνέχεια ιστού
- Τυπική εντόπιση: **μετάφυση μακρών οστών**
- Απλή ακτινογραφία: αρχική απεικονιστική εξέταση, αλλά με περιορισμένη ευαισθησία στα πρώιμα στάδια. Ευρήματα συνήθως 7-10 ημέρες μετά την έναρξη των συμπτωμάτων.

- **Μεγαλύτερα παιδιά**: συνήθως συστηματικά συμπτώματα (πυρετός, κακουχία)
- **Νεογνά και βρέφη**: μπορεί μόνο **μη ειδικά σημεία** (κλάμα, μειωμένη σίτιση, άρνηση κίνησης πάσχοντος άκρου) Μπορεί να συνυπάρχουν ευαισθησία και ερυθρότητα.

Αποτελέσματα

❖ Τα υπερηχογραφικά ευρήματα περιελάμβαναν:

- **υπέγερση του περιοστέου** ή/και **διακοπή της συνέχειας** αυτού
- **υποπεριοστική συλλογή/απόστημα** (συχνότερα σε νεογνά και βρέφη)
- **διακοπή της συνέχειας οστικού φλοιού**
- **ασαφοποίηση** εν τω βάθει **μαλακών μορίων**
- **πυομυοσίτιδα**
- συμμετοχή της **παρακείμενης άρθρωσης** (συχνότερα σε νεογνά και βρέφη)

❖ Εντόπιση οστεομυελίτιδας: άνω ή κάτω άκρα, στέρνο, ηβικό οστό, ΟΜΣΣ

❖ 80% των περιπτώσεων: φυσιολογικές απλές ακτινογραφίες

❖ Με βάση τα υπερηχογραφικά ευρήματα: έγκαιρη διάγνωση και άμεση έναρξη αντιβιοτικής θεραπείας σε όλες τις περιπτώσεις

Άρρεν 27 ημερών

Φυσιολογική ακτινογραφία AP κνήμης και περόνης

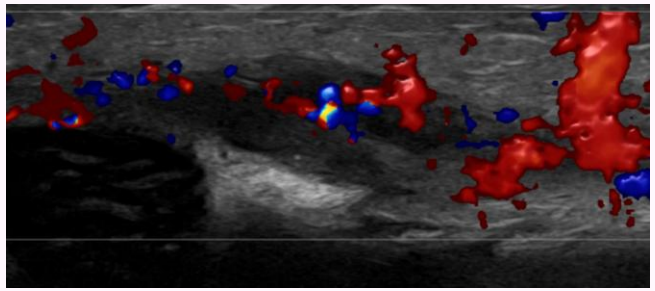

Έγχρωμο Doppler US: συλλογή υγρού στα εν τω βάθει μαλακά μόρια και υπεραιμία των επιχώριων μαλακών μορίων

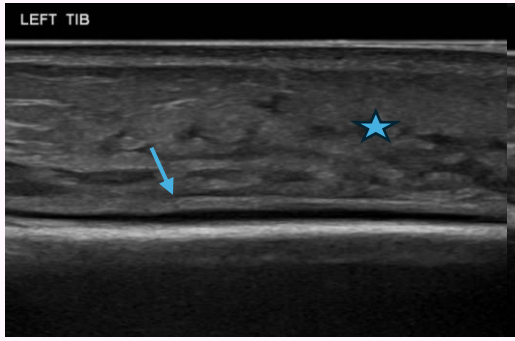

US AP κνήμης: υπέγερση περιοστέου και υποπεριοστική συλλογή (βέλος), οίδημα μαλακών μορίων (*)

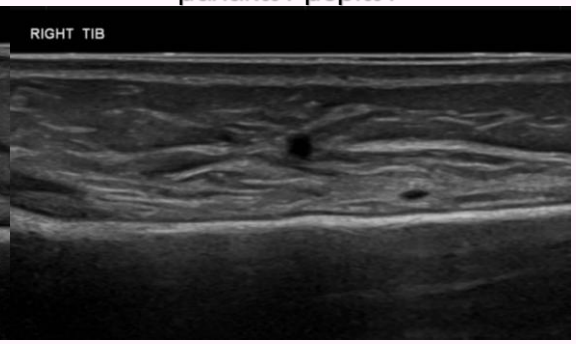

US ΔΕ κνήμης: φυσιολογική απεικόνιση (για σύγκριση)

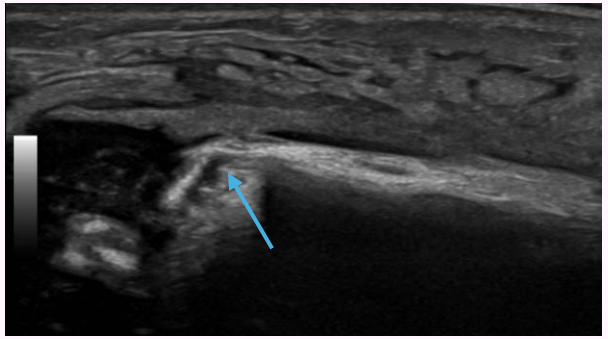

US εγγύς μετάφυσης AP κνήμης: διακοπή συνέχειας οστικού φλοιού (βέλος) και οίδημα μαλακών μορίων

Η πίεση από το υποπεριοστικό απόστημα μπορεί να προκαλέσει διάβρωση του οστικού φλοιού

Κορίτσι 5 ετών

Φυσιολογική ακτινογραφία AP ποδοκνημικής άρθρωσης

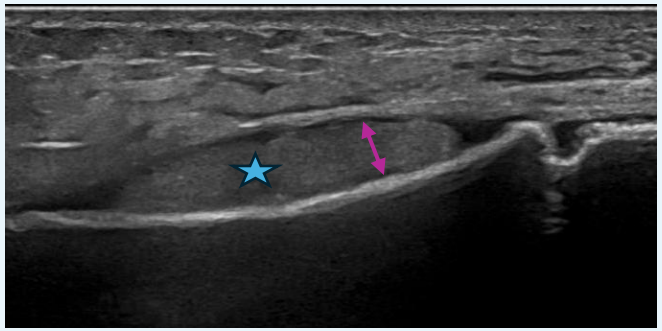

US άπω μετάφυσης AP περόνης: υπέγερση του περιοστέου (βέλος) και ηχογενής (πυώδης) υποπεριοστική συλλογή (*)

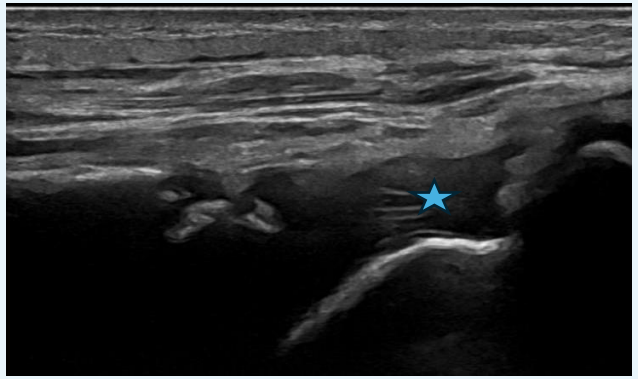

US AP ποδοκνημικής: ενδοαρθρική συλλογή (*)

Το χαλαρά προσκολλημένο στον οστικό φλοιό περιόστεο στα μικρά παιδιά επιτρέπει τη συγκέντρωση πύου υποπεριοστικά

Θήλυ 7,5 μηνών

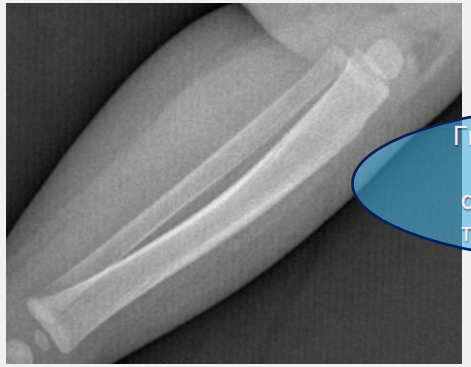

Φυσιολογική ακτινογραφία AP κνήμης και περόνης

Για να γίνει ορατή η βλάβη σε μια απλή ακτινογραφία, απαιτείται 30–50% αραίωση του προσβεβλημένου οστού

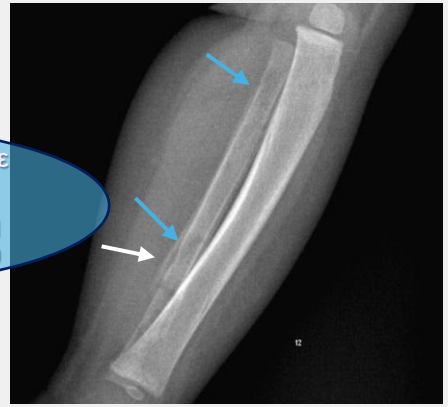

Επανέλεγχος 10 ημέρες μετά: οστική αραίωση της εγγύς και άπω μετάφυσης της περόνης (μπλε βέλη) και περιοστική αντίδραση (άσπρο βέλος)

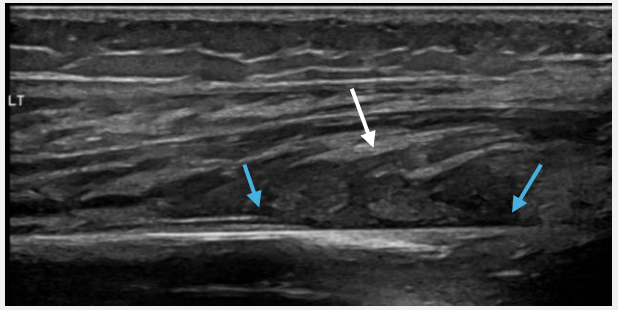

US AP περόνης: διακοπή συνέχειας περιοστέου (μπλε βέλη) και πυομυοσίτιδα (άσπρο βέλος)

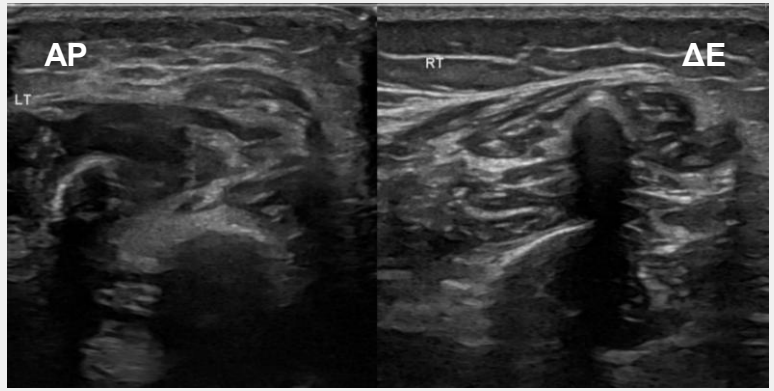

Εγκάρσιες τομές US-σύγκριση των δύο κάτω άκρων: AP πυομυοσίτιδα, ΔΕ κφ

Προκύπτει από την επέκταση κατά συνέχεια ιστών προς τους μύες

Θήλυ 7 μηνών

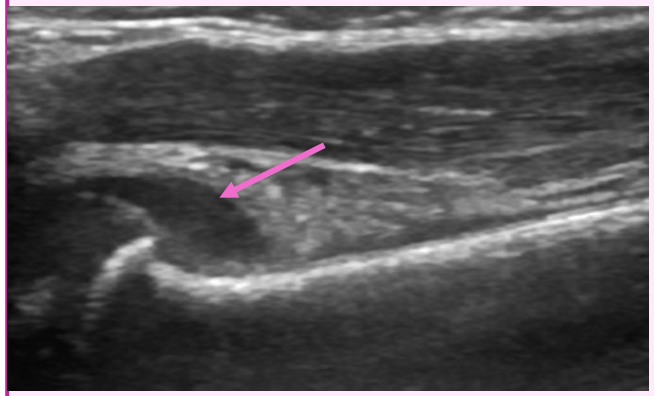

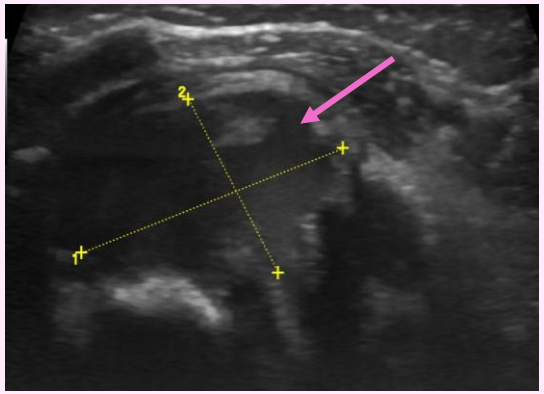

US ώμου: υπόηχη (πυώδης) ενδαρθρική συλλογή

Κορίτσι 7 ετών

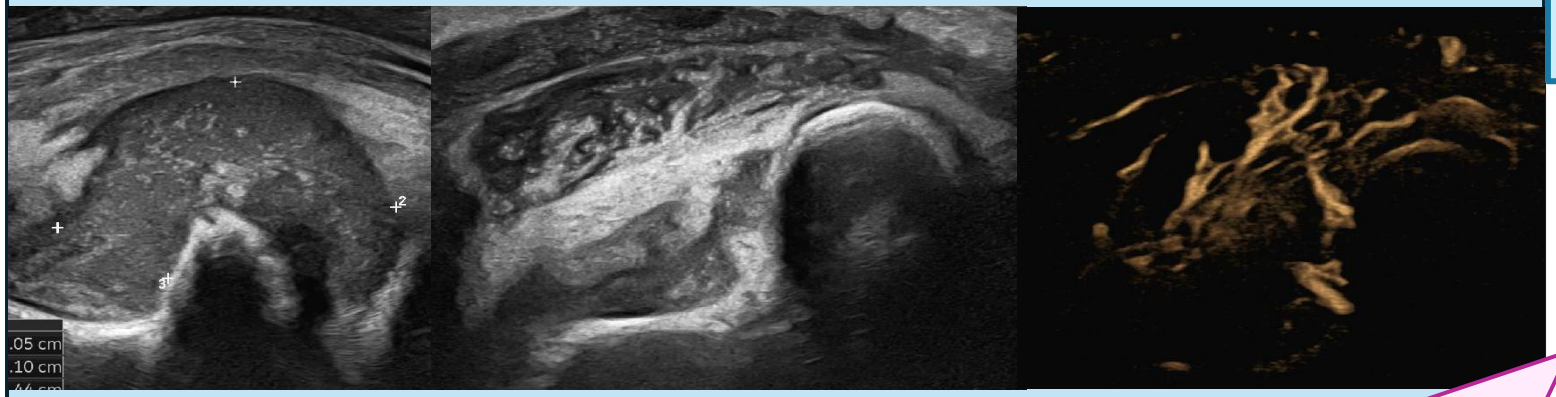

US αγκώνα: ηχογενής (πυώδης) ενδαρθρική συλλογή και συνοδός μυοσίτιδα-αυξημένη αγγείωση (B-flow τεχνική)

Στα νεογνά και τα βρέφη τα αγγεία που διατρέχουν το συζευκτικό χόνδρο οδηγούν σε άμεση επέκταση της λοίμωξης προς την επίφυση και την άρθρωση

Γιατί τα ευρήματα διαφέρουν ανά ηλικία;

Στα **νεογνά** και **βρέφη**:

- ✓ χαλαρό περιόστεο → συχνότερες **υποπεριοστικές συλλογές**
- ✓ αγγεία που διαπερνούν το συζευκτικό χόνδρο → συχνότερη **επέκταση σε επίφυση/παρακείμενη άρθρωση**
- ✓ ανώριμο ανοσοποιητικό σύστημα → **ήπια κλινική εικόνα** παρά τη σοβαρή νόσο
- ✓ μικρή αντίσταση των μαλακών μορίων → συχνότερη **επέκταση της λοίμωξης από μέσα προς τα έξω**

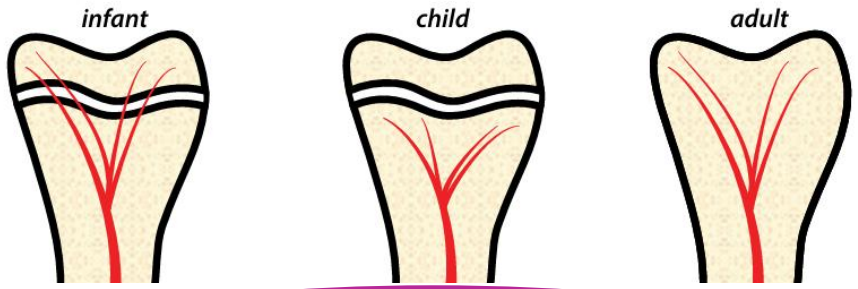

Προσοχή!
Συχνότερη η σηπτική αρθρίτιδα στα νεογνά και τα βρέφη

Πολυπαραγοντικός ο ρόλος της απεικόνισης στην οστεομυελίτιδα:

✓ επιβεβαιώνει την κλινική υποψία
✓ αξιολογεί την έκταση της λοίμωξης
✓ ανιχνεύει τυχόν συμμετοχή γειτονικών δομών
✓ αναγνωρίζει επιπλοκές
✓ επιτρέπει την καθοδηγούμενη αναρρόφηση ή βιοψία για διαγνωστικούς ή θεραπευτικούς σκοπούς
✓ παρακολουθεί την εξέλιξη και το αποτέλεσμα της θεραπείας

Συμπεράσματα

- Καθοριστικός ο ρόλος του υπερηχογραφήματος στη διάγνωση των πρώιμων σταδίων οστεομυελίτιδας στα παιδιά, αποτελώντας εναλλακτική της ΜΤ με τους γνωστούς περιορισμούς της.
- Παρέχει **πρωιμότερα** και **υψηλότερης διαγνωστικής ευαισθησίας** απεικονιστικά ευρήματα συγκριτικά με την ακτινογραφία.
- Απαραίτητη προϋπόθεση η γνώση των αναμενόμενων υπερηχογραφικών ευρημάτων και ο διεξοδικός έλεγχος της πάσχουσας περιοχής.
- Αν και μια φυσιολογική ακτινογραφία δεν αρκεί για τον αποκλεισμό της νόσου, παραμένει χρήσιμη στον αποκλεισμό άλλων παθολογιών.

Βιβλιογραφία

- Paliwal AK, et al. Role of ultrasound in the diagnosis of paediatric acute osteomyelitis. J Ultrason. 2021; 21:34-40
- Shahid M, et al. Sonography of musculoskeletal infection in children. Ultrasound. 2020; 28:103-117
- Mellado Santos JM. Diagnostic imaging of pediatric hematogenous osteomyelitis: lessons learned from a multi-modality approach. Eur Radiol. 2006; 16:2109-1
- Keller MS. Musculoskeletal sonography in the neonate and infant. Pediatr Radiol. 2005; 35:1167-73
- Blickman JG, et al. Current imaging concepts in pediatric osteomyelitis. Eur Radiol 2004; 14 Suppl 4:L55-64
- Schmit P, et al. Osteomyelitis in infants and children. Eur Radiol2004;14 Suppl 4:L44-5