ΣΥΜΒΟΛΗ ΤΟΥ ΥΠΕΡΗΧΟΓΡΑΦΗΜΑΤΟΣ ΣΤΗ ΔΙΑΦΟΡΙΚΗ ΔΙΑΓΝΩΣΗ ΤΩΝ ΤΥΠΩΝ ΥΔΡΟΚΗΛΗΣ ΣΤΑ ΠΑΙΔΙΑ

Τα μυστικά του παιδοακτινολόγου

Φεζουλίδη Γ., Χουντάλα Α., Πιτσουλάκη Ε., Ζαμπάρας Α., Αντωνίου Μ., Σαρρή Β., Αλατζά Μ., Βακάκη Μ.
Νοσοκομείο Παίδων «Π. & Α. Κυριακού», Αθήνα

Εισαγωγή

- Η υδροκήλη αποτελεί μία από τις συχνότερες παθήσεις του οσχέου στα παιδιά
- Χαρακτηρίζεται από τη συλλογή ορώδους υγρού μεταξύ των πετάλων του ιδίως ελυτροειδούς χιτώνα του όρχεως

Εμβρυολογία: ατελής σύγκλειση της ελυτροειδούς απόφυσης του περιτοναίου → δημιουργία των διαφορετικών τύπων υδροκήλης.

Κατά τη γέννηση το 75% των βρεφών εμφανίζουν ανοικτή ελυτροειδή απόφυση → φυσιολογικά κλείνει/υποστρέφεται σταδιακά κατά τους πρώτους μήνες ζωής

Διαταραχή διαδικασίας υποστροφής της ελυτροειδούς απόφυσης

- Υδροκήλη
- Βουβωνοκήλη / οσχεοκήλη
- Διαταραχές καθόδου των όρχεων

Ταξινόμηση παιδικής υδροκήλης:

- Μη επικοινωνούσα υδροκήλη (Υδροκήλη του ιδίως ελυτροειδούς χιτώνα)
- Επικοινωνούσα υδροκήλη
- Υδροκήλη του σπερματικού τόνου (Χοανοειδής υδροκήλη)
- Κύστη σπερματικού τόνου
- Κοιλιοσχεϊκή υδροκήλη

Μη Επικοινωνούσα Υδροκήλη (Υδροκήλη του Ιδίως Ελυτροειδούς Χιτώνα)

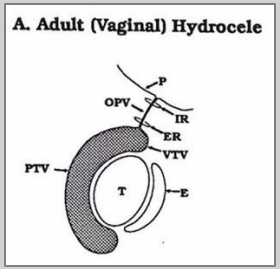

Adapted from: Costantino E, Ganesan GS, Plaire JC. *Abdominoscrotal hydrocele in an infant boy.* BMJ Case Rep. 2017;2017:bcr-2017-220370. doi:10.1136/bcr-2017-220370.

- Η συχνότερη μορφή υδροκήλης στα παιδιά
- Οφείλεται στην παγίδευση υγρού εντός των πετάλων του ιδίως ελυτροειδούς χιτώνα.
- Δεν υπάρχει επικοινωνία μεταξύ οσχέου και περιτοναϊκής κοιλότητας.

Χαρακτηριστικά Υπερηχογραφικά Ευρήματα

- Συλλογή υγρού **εντός του οσχέου**
- **Σταθερό μέγεθος** κατά τη διάρκεια της εξέτασης
- Κλειστό έξω στόμιο βουβωνικού πόρου

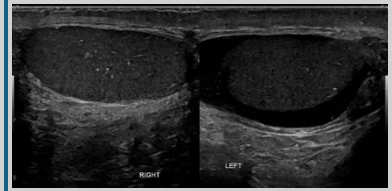

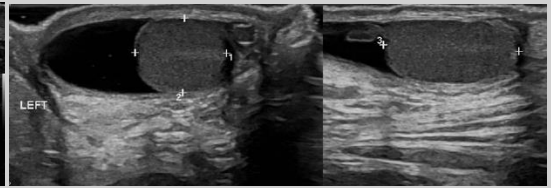

Εικόνες 1, 2. Υπερηχογραφικές εικόνες μη επικοινωνούσας υδροκήλης που αναδεικνύουν άνηχη συλλογή υγρού γύρω από τον όρχι.

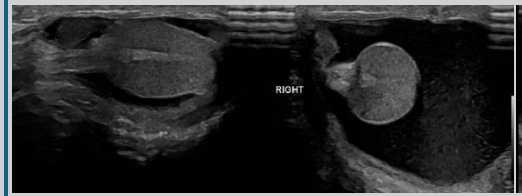

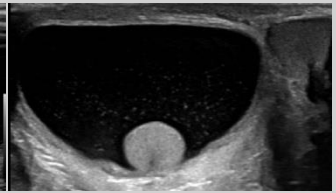

Εικόνες 3, 4. Μη επικοινωνούσες υδροκήλες με στικτά αιωρούμενα ηχογενή στοιχεία εντός αυτών (χρονιότητα / φλεγμονή).

Επικοινωνούσα Υδροκήλη

Ατελής σύγκλειση της ελυτροειδούς απόφυσης ➡ συλλογή υγρού στο όσχεο που επικοινωνεί ελεύθερα με την περιτοναϊκή κοιλότητα.

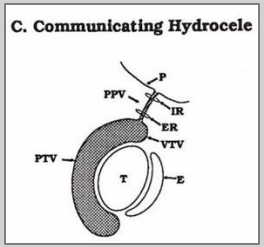

Adapted from: Costantino E, Ganesan GS, Plaire JC. *Abdominoscrotal hydrocele in an infant boy.* BMJ Case Rep. 2017;2017:bcr-2017-220370. doi:10.1136/bcr-2017-220370.

Χαρακτηριστικά Υπερηχογραφικά Ευρήματα

- **Επικοινωνία** του οσχέου με την περιτοναϊκή κοιλότητα μέσω του βουβωνικού πόρου
- Συλλογή υγρού (άνηχη/ηχογενής) εντός του οσχέου και στην πορεία του βουβωνικού πόρου
- **Μεταβαλλόμενο μέγεθος** κατά τη διάρκεια της εξέτασης → μεγαλύτερη συλλογή με την αύξηση της ενδοκοιλιακής πίεσης (Valsalva, κλάμα, όρθια θέση)

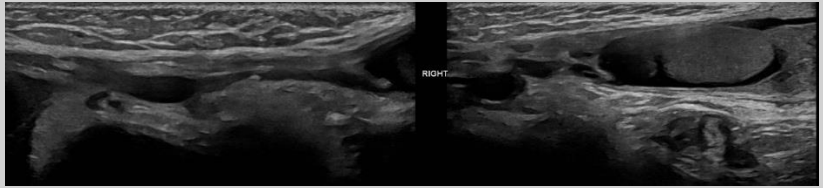

Εικόνα 5. Υπερηχογραφική εικόνα επικοινωνούσας υδροκήλης με ηχογενή στοιχεία και ατελή διαφραγμάτια.



Εικόνες 6, 7, 8. Υπερηχογραφικές εικόνες επικοινωνούσας υδροκήλης σε βρέφος 7,5 μηνών: συλλογή υγρού στο δεξιό ημιόσχεο που επεκτείνεται προς την περιτοναϊκή κοιλότητα μέσω του βουβωνικού πόρου.

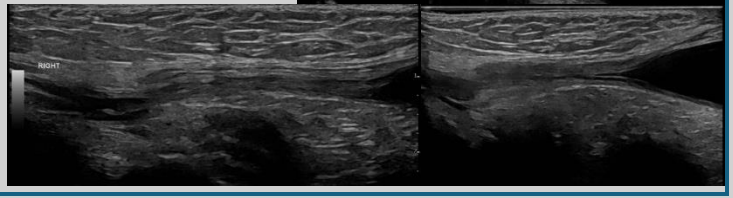

Υδροκήλη του Σπερματικού Τόνου (Χοανοειδής Υδροκήλη)

Η συλλογή εντοπίζεται στο χοανοειδές τμήμα της ελυτροειδούς απόφυσης, εμφανίζει κλειστό όριο προς το όσχεο και επικοινωνεί με την περιτοναϊκή κοιλότητα στο επίπεδο του έσω βουβωνικού στομίου.

Χαρακτηριστικά Υπερηχογραφικά Ευρήματα

- **Απουσία επικοινωνίας με την κοιλότητα του οσχέου** – παρεκτόπιση όρχεος και επιδιδυμίδας
- **Επικοινωνία με περιτοναϊκή κοιλότητα**
- Μεγαλύτερη συλλογή με την αύξηση της ενδοκοιλιακής πίεσης (κλάμα, Valsalva, όρθια θέση)
- Μείωση της συλλογής στην ύπτια θέση

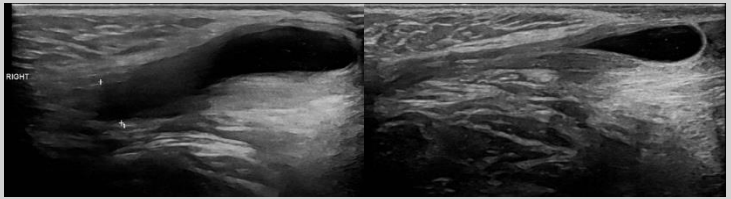

Εικόνες 1, 2. Εικόνα υδροκήλης του σπερματικού τόνου δεξιά (χοανοειδής υδροκήλη) με παρουσία στικτών, ηχογενών, κινητών στοιχείων στο εσωτερικό της.

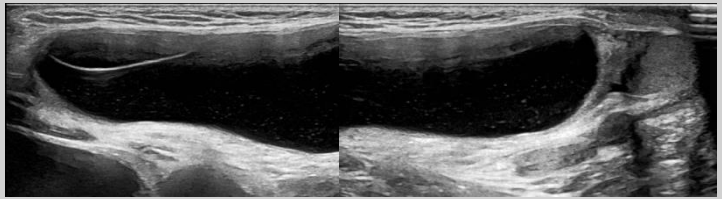

Εικόνες 3, 4. Εικόνα υδροκήλης του τόνου αριστερά με κινητά ηχογενή στοιχεία και ολίγα διαφραγμάτια εντός αυτής. Εμφανής η απουσία επικοινωνίας της συλλογής με την κοιλότητα του οσχέου.

Κύστη Σπερματικού Τόνου

Ποσότητα υγρού εγκλωβίζεται εντός του σπερματικού τόνου, με κλειστό το κεφαλικό και το ουραίο άκρο της → **κύστη σπερματικού τόνου**

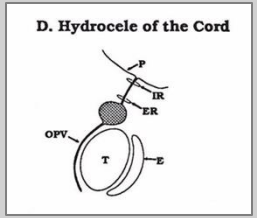

Adapted from: Costantino E, Ganesan GS, Plaire JC. *Abdominoscrotal hydrocele in an infant boy.* BMJ Case Rep. 2017;2017:bcr-2017-220370. doi:10.1136/bcr-2017-220370.

Χαρακτηριστικά Υπερηχογραφικά Ευρήματα

- **Εγκυστωμένη συλλογή** στην πορεία του σπερματικού τόνου με κλειστό το έσω και έξω όριο της συλλογής
- Δεν μεταβάλλεται το μέγεθός της με την αύξηση της ενδοκοιλιακής πίεσης

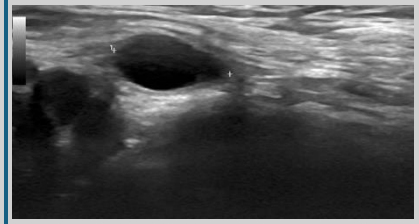

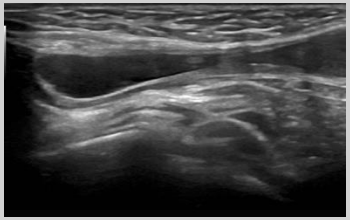

Εικόνες 5, 6. Υπερηχογραφικές εικόνες κυστικού σχηματισμού με διαφραγμάτια, πλησίον του δεξιού έσω βουβωνικού στομίου, μετακινούμενου κατά τη διάρκεια της εξέτασης εκατέρωθεν του έσω βουβωνικού στομίου (μικρή εγκυστωμένη υδροκήλη/κύστη σπερματικού τόνου). Σταθερό μέγεθος κατά τη διάρκεια της εξέτασης.

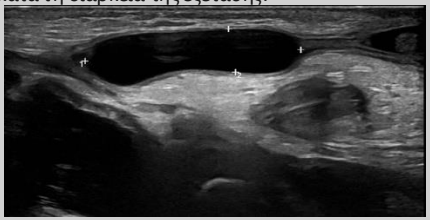

Εικόνα 7. Άρρεν βρέφος 1 μηνός προσήλθε λόγω διόγκωσης στην δεξιά βουβωνική χώρα. Αντίστοιχα με την διόγκωση απεικονίσθηκε κύστη σπερματικού τόνου, με κλειστό το έσω και έξω άκρο αυτής.

Κοιλιοσχεϊκή υδροκήλη

Η **σπανιότερη μορφή** παιδικής υδροκήλης (0,17% - 3,1%) με συλλογή υγρού σε σχήμα κλεψύδρας, που εκτείνεται από το όσχεο προς την περιτοναϊκή κοιλότητα μέσω του βουβωνικού πόρου, με κλειστό όριο προς την περιτοναϊκή κοιλότητα.

Πιθανός παθογενετικός μηχανισμός: **αυξημένη ενδοοσχεϊκή πίεση** → προώθηση υγρού προς την περιτοναϊκή κοιλότητα μέσω της μερικώς αποφραγμένης ελυτροειδούς απόφυσης.

Η κλινική εξέταση μπορεί να εγείρει την υποψία κοιλιοσχεϊκής υδροκήλης, αλλά το υπερηχογράφημα οσχέου θέτει την οριστική διάγνωση.

Χαρακτηριστικά Υπερηχογραφικά Ευρήματα

- Συλλογή υγρού σε **σχήμα κλεψύδρας**, εκτεινόμενη από το όσχεο προς την περιτοναϊκή κοιλότητα
- **Κλειστό όριο** του κοιλιακού τμήματος προς την περιτοναϊκή κοιλότητα

Επιπλοκές:

- Συμπίεση παρακείμενων δομών
- Υδρονέφρωση
- Δυσμορφία του όρχεως
- Ατροφία λόγω παρατεταμένης πίεσης

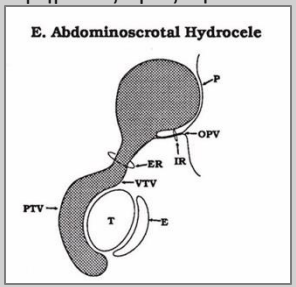

Adapted from: Costantino E, Ganesan GS, Plaire JC. *Abdominoscrotal hydrocele in an infant boy.* BMJ Case Rep. 2017;2017:bcr-2017-220370. doi:10.1136/bcr-2017-220370.

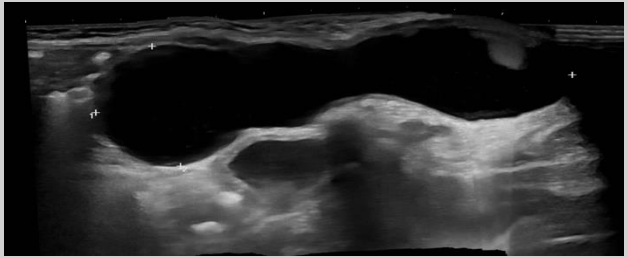

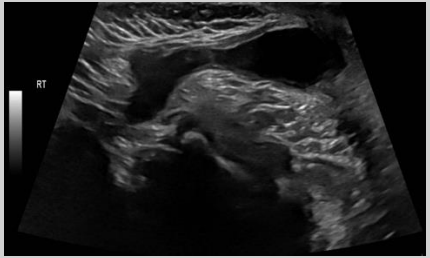

Εικόνες 1, 2. Υπερηχογραφικές εικόνες που αναδεικνύουν τη χαρακτηριστική συλλογή υγρού σε σχήμα κλεψύδρας εντός του ελυτροειδούς χιτώνα, με επέκταση από το όσχεο προς την κοιλία μέσω του βουβωνικού πόρου, με κλειστό όριο προς την περιτοναϊκή κοιλότητα - παθογνωμονικό εύρημα της κοιλιοσχεϊκής υδροκήλης.

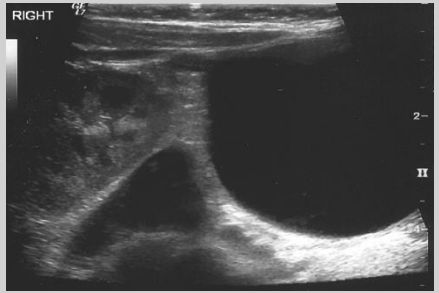

Εικόνα 3. Υπερηχογραφική απεικόνιση του κλειστού ορίου μεταξύ του κοιλιακού τμήματος της κοιλιοσχεϊκής υδροκήλης και της περιτοναϊκής κοιλότητας.

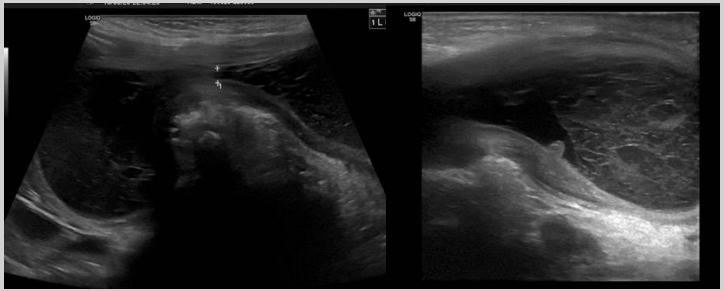

Εικόνες 4, 5. Εσωτερικά διαφράγματα, ηχογενές περιεχόμενο και εικόνα μελικηρύθρας σε κοιλιοσχεϊκές υδροκήλες — ευρήματα που υποδηλώνουν χρονιότητα, προηγούμενη αιμορραγία, πρωτεϊνικό περιεχόμενο ή δευτεροπαθή φλεγμονή.

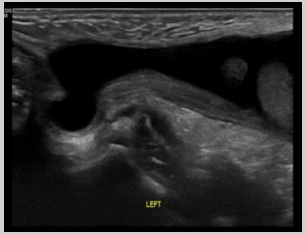

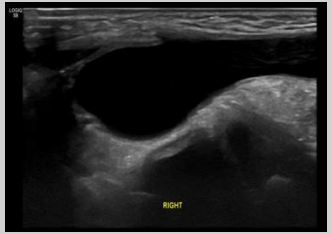

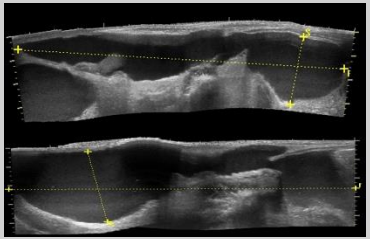

Εικόνες 6-7, 8-9. Υπερηχογραφικές εικόνες αμφοτερόπλευρης κοιλιοσχεϊκής υδροκήλης. Σπάνιο εύρημα (10%-12% των περιπτώσεων) με αυξημένο κίνδυνο επιπλοκών.

Συμπέρασμα

- ✓ Το υπερηχογράφημα αποτελεί την εξέταση πρώτης γραμμής για τη διερεύνηση των διογκώσεων της βουβωνοσχεϊκής περιοχής σε παιδιατρικούς ασθενείς
- ✓ Η αναγνώριση των ιδιαίτερων υπερηχογραφικών χαρακτηριστικών κάθε τύπου υδροκήλης είναι κρίσιμη για την ορθή διαφορική διάγνωση
- ✓ Ο παιδοακτινολόγος διαδραματίζει καθοριστικό ρόλο στην ταυτοποίηση της παθολογίας και στην καθοδήγηση της θεραπευτικής αντιμετώπισης

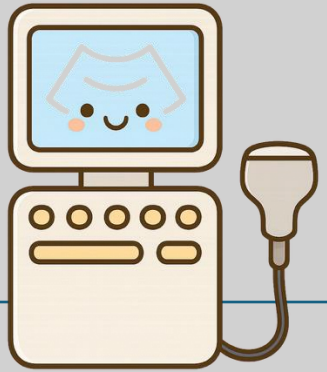

Βιβλιογραφία

1. Yip PKF. Ultrasound detection and closure of contralateral patent processus vaginalis in pediatric patients with unilateral inguinal hernia and hydrocele: a longitudinal study to prove efficacy in avoiding contralateral hernia development. Hernia. 2019 Dec;23(6):1253-1259. doi: 10.1007/s10029-019-01951-7. Epub 2019 Apr 19. PMID: 31004237.
2. Arango-Díaz A, Trujillo-Ariza MV, Liñares-Paz MM, Baleato-González S, García-Palacios M. Pediatric groin lesions: imaging findings. Radiologia (Engl Ed). 2020 May-Jun;62(3):188-197. English, Spanish. doi: 10.1016/j.rx.2020.01.005. Epub 2020 Mar 9. PMID: 32165019.
3. Abdelmotaal YS, Taher H, Kaddah S, Elbarbary M, Elsayem K. Patent processus vaginalis: role of ultrasound in pediatric population with unilateral inguinal hernia and other predictors. Pediatr Surg Int. 2023 Nov 24;40(1):9. doi: 10.1007/s00383-023-05576-x. PMID: 38001365.
4. Khalili M, Gholamzadeh Baeis M, Rouzrokh M. Abdominoscrotal hydrocele: A case report. Urol Case Rep. 2020 May 13;32:101254. doi: 10.1016/j.eucr.2020.101254. PMID: 32489888; PMCID: PMC7260679.
5. Sameshima YT, Yamanari MG, Silva MA, Neto MJ, Funari MB. The challenging sonographic inguinal canal evaluation in neonates and children: an update of differential diagnoses. Pediatr Radiol. 2017 Apr;47(4):461-472. doi: 10.1007/s00247-016-3706-8. Epub 2016 Nov 10. PMID: 27832304.
6. Rafailidis V, Varelas S, Apostolopoulou F, Rafailidis D. Nonobliteration of the Processus Vaginalis: Sonography of Related Abnormalities in Children. J Ultrasound Med. 2016 Apr;35(4):805-818. doi: 10.7863/ultra.15.04060. PMID: 28027612.
7. Sosnowska-Sienkiewicz P, Januszkiewicz-Lewandowska D, Mańkowski P. Testicular and scrotal abnormalities in pediatric and adult patients. Pol Przegl Chir. 2023 Oct 17;96(0):88-96. doi: 10.5604/01.3001.0053.9349. PMID: 38348982.
8. Khorasani M, Jamieson DH, Langer K, Murphy JJ. The treatment of abdominoscrotal hydrocele: Is there a role for nonoperative management? J Pediatr Surg. 2016 May;51(5):815-8. doi: 10.1016/j.jpedsurg.2016.02.029. Epub 2016 Feb 15. PMID: 27261560.