Υποεπενδυματική Αιμορραγία στα Πρόωρα Νεογνά Υπερηχογραφική Προσέγγιση

Στογιάννη Α, Νικολόπουλος Σ, Γιαννακού Π, Hrosova Athanasiadis J, Κούτρας Ι, Αϊδηνίδου Λ, Μαρτινοπούλου Α, Στέρπη Μ

Παιδοακτινολογικό Τμήμα Ιπποκράτειο Νοσοκομείο Θεσσαλονίκης
Μονάδα Εντατικής Νοσηλείας Νεογνών Ιπποκράτειο Νοσοκομείο Θεσσαλονίκης

ΙΠΠΟΚΡΑΤΕΙΟ
ΓΕΝΙΚΟ ΝΟΣΟΚΟΜΕΙΟ
ΘΕΣΣΑΛΟΝΙΚΗΣ

Εκπαιδευτικοί στόχοι

Οι υποεπενδυματικές αιμορραγίες είναι ο πιο συχνός τύπος ενδοκοιλιακής αιμορραγίας στα πρόωρα νεογνά, με δυνητικά σημαντικές επιπτώσεις στη νευροαναπτυξιακή τους πορεία. Όσο μικρότερη είναι η ηλικία κύησης και το βάρος γέννησης, τόσο μεγαλύτερος είναι ο κίνδυνος ανάπτυξης της υποεπενδυματικής αιμορραγίας. Σκοπός της παρούσας εργασίας είναι η εκπαιδευτική ανάδειξη της υπερηχογραφικής απεικόνισης των υποεπενδυματικών αιμορραγιών μέσω παρουσίασης περιστατικών από τη μονάδα εντατικής νοσηλείας νεογνών, ενισχύοντας τη γνώση των ακτινολόγων σχετικά με τη σωστή αναγνώριση και εκτίμηση της υποεπενδυματικής αιμορραγίας καθώς και η διευκόλυνση της επικοινωνίας μεταξύ ακτινολόγου και νεογνολόγου για την ορθή διαχείριση των περιστατικών.

Εκπαιδευτικό υλικό

Παρουσιάζονται επιλεγμένες περιπτώσεις πρόωρων νεογνών κάτω των 30 εβδομάδων διάρκειας κύησης (ΔΚ), με χαμηλό βάρος γέννησης (ΒΓ) στις οποίες πραγματοποιήθηκε υπερηχογράφημα εγκεφάλου ως αρχική απεικονιστική εξέταση και παρακολούθηση καθώς μέχρι τον πρώτο χρόνο της ζωής του παιδιού παραμένει ανοιχτή η πρόσθια πηγή.

Η ενδοκοιλιακή αιμορραγία περιλαμβάνει 4 βαθμούς κατά Papile (1978) και κατά Volpe (2008)

Βαθμός Ι: αιμορραγία υποεπενδυματικά

Βαθμός ΙΙ: είσοδος μικρής ποσότητας αίματος στην πλάγια κοιλία με σταθερό μέγεθος αυτής ή διάταση < 50% του αρχικού της όγκου

Βαθμός ΙΙΙ: είσοδος μεγάλης ποσότητας αίματος στην πλάγια κοιλία με διάταση > 50% του αρχικού της όγκου

Βαθμός ΙV: επέκταση της αιμορραγίας στο παρέγχυμα

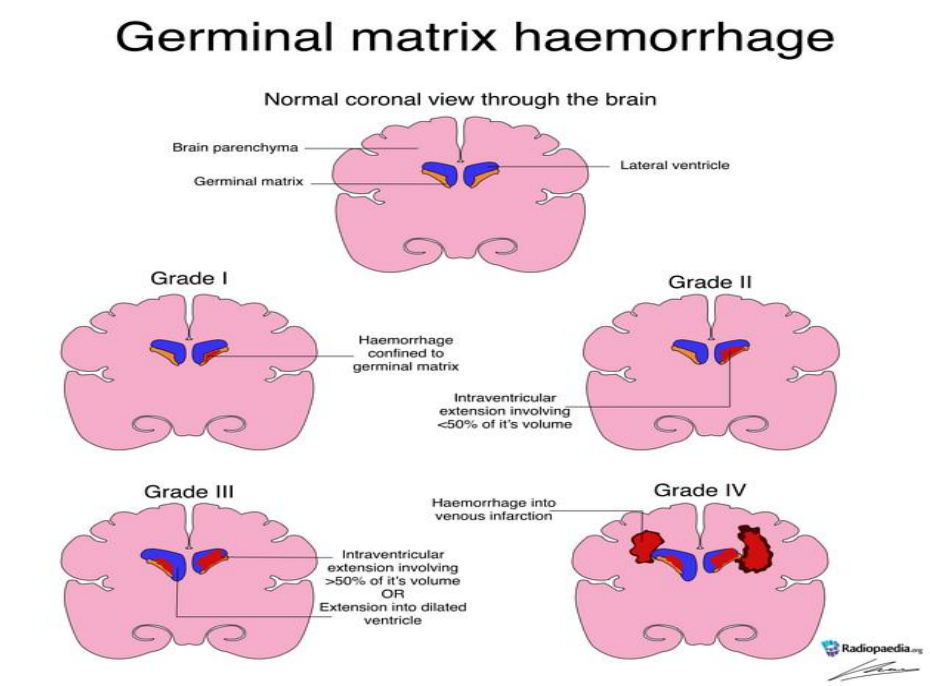

- Η υποεπενδυματική αιμορραγία, δηλαδή η ενδοκοιλιακή αιμορραγία 1ου βαθμού, εμφανίζεται στο 43% των πρόωρων νεογνών με βάρος γέννησης < 1500gr.
- Στο 75% των περιπτώσεων εμφανίζεται τις πρώτες 72 ώρες ζωής.
- Η ανάπτυξή της οφείλεται στην εντοπισμένη παραμονή βλαστικών/νευροεπιθηλιακών κυττάρων και πρόδρομων γλοιακών κυττάρων δηλαδή κυτταρικών πληθυσμών που αποτελούν τη ζώνη βλάστησης (germinal matrix) κάτω από το επένδυμα κατά τη διάρκεια της ενδομήτριας ζωής και στην έλλειψη αυτορρυθμιστικού μηχανισμού των εγκεφαλικών αγγείων του πρόωρου νεογνού. Μετά την 24η εβδομάδα η germinal matrix αρχίζει να υποστρέφει, μέχρι να υποστραφεί πλήρως στο τέλος της 36ης εβδομάδας.

Υπερηχογραφικά ευρήματα

- Στο οξύ στάδιο η υποεπενδυματική αιμορραγία απεικονίζεται ως υπερηχοϊκή εστία, η οποία στη στεφανιαία τομή εντοπίζεται στο έσω κάτω τμήμα του μετωπιαίου κέρατος και στην παραοβελιαία τομή πρόσθια της κερκοφοροθαλαμικής αύλακας.
- Ορισμένες φορές προκαλεί ανύψωση του εδάφους της πλάγιας κοιλίας ή πιέζει και ασαφοποιεί τα όρια του μετωπιαίου κέρατος.

- Προοδευτικά και ανάλογα με την εξέλιξη της αιμορραγίας η υπερηχογένεια μπορεί να υποχωρήσει τελείως, ή να αναπτυχθεί υποηχογενής γραμμοειδής σχηματισμός εντός αυτής οφειλόμενος στην εναπόθεση αιμοσιδηρίνης, ή να ρευστοποιηθεί με αποτέλεσμα σχηματισμό κύστης (φάση λύσης) ή να εξελιχθεί σε μεγαλύτερου βαθμού ενδοκοιλιακή αιμορραγία ή σε ισχαιμικό αιμορραγικό έμφρακτο.
- Η παρουσία της αιμορραγίας αναγνωρίζεται καλύτερα στη στεφανιαία τομή, ενώ η ποσότητα εκτιμάται καλύτερα στην παραοβελιαία.
- Η πρόσθια-μεγάλη πηγή είναι το ιδανικό ακουστικό παράθυρο για τις υπερμεσολόβιες δομές, η μικρή-οπίσθια πηγή για τους ινιακούς λοβούς ενώ η μαστοειδής προσπέλαση είναι κατάλληλη για την αξιολόγηση του οπισθίου κρανιακού βόθρου.

Περιστατικό 1

Θήλυ ΔΚ 26+2 εβδ, ΒΓ 770 gr. Σύνδρομο αναπνευστικής δυσχέρειας, θρομβοπενία, ουρολοίμωξη, malrotation, μεγάκολο, δολιχοσιγμοειδές,εξαιρετικά χαμηλό ΒΓ. U/S: Υπερηχογενείς οξείες υποεπενδυματικές αιμορραγίες άμφω σε στεφανιαίο και οβελιαίο επίπεδο.

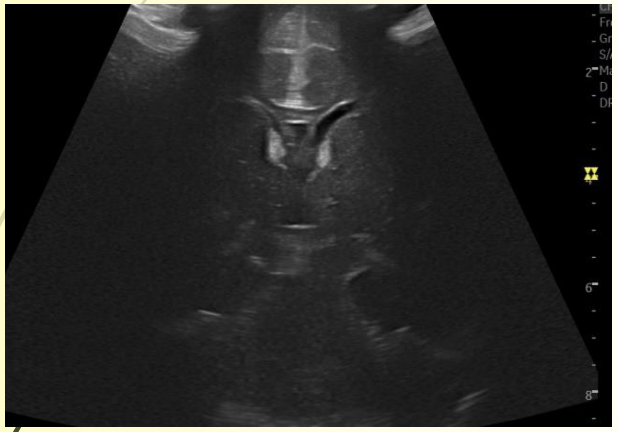

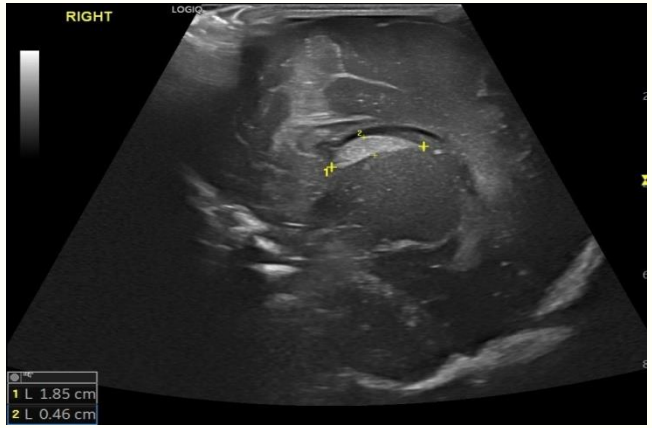

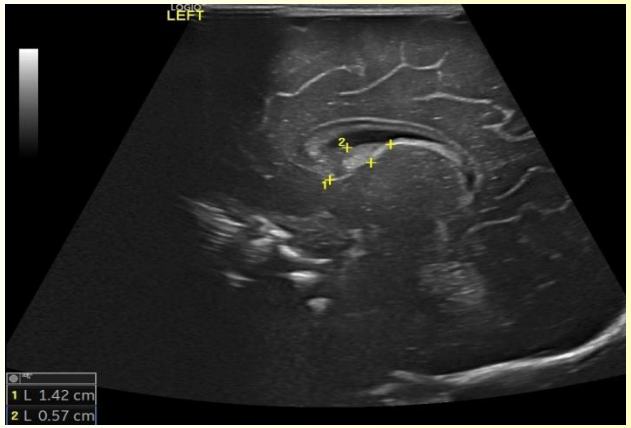

Περιστατικό 2

Θήλυ ΔΚ 28 εβδ. ΒΓ 1100gr. Σπασμοί. U/S: αμφοτερόπλευρη υποεπενδυματική αιμορραγία υπό λύση στην περιοχή της κερκοφοροθαλαμικής αύλακας, σε στεφανιαίο και οβελιαίο επίπεδο.

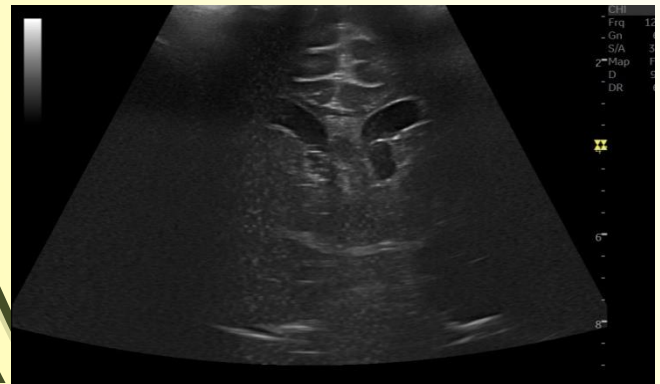

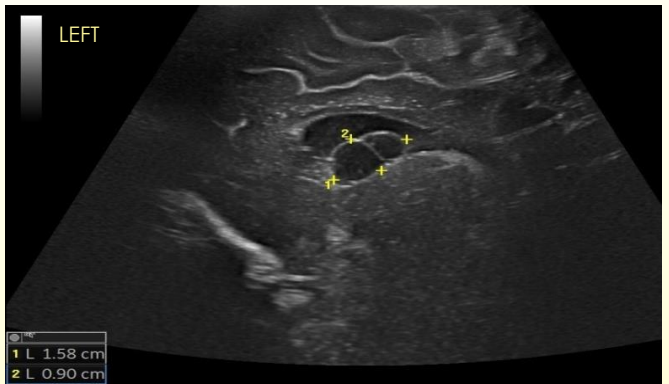

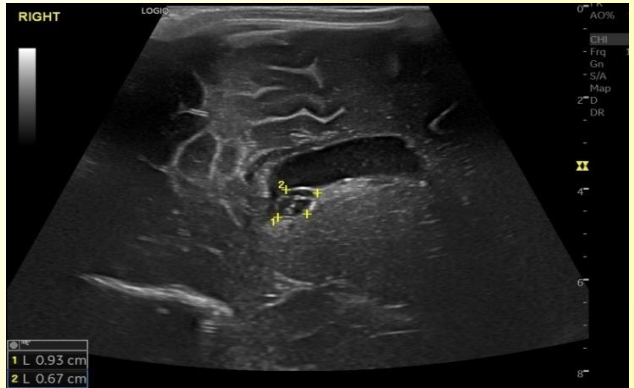

Περιστατικό 3

Θήλυ ΔΚ 28+5 εβδ, ΒΓ1200 gr. Σύνδρομο αναπνευστικής δυσχέρειας. U/S: αμφοτερόπλευρη υπερηχογενής υποεπενδυματική αιμορραγία υπό μερική λύση στην περιοχή της κερκοφοροθαλαμικής αύλακας.

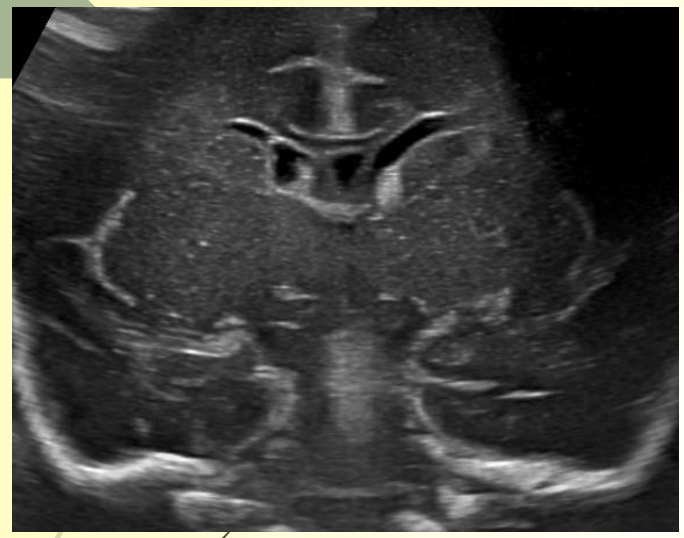

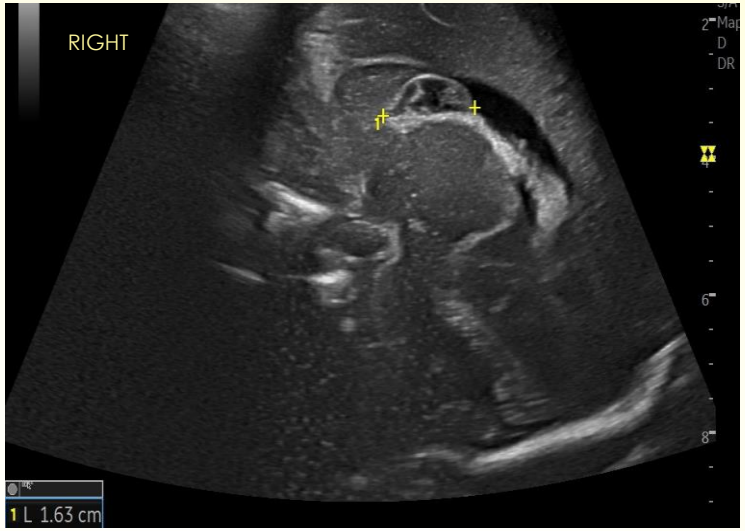

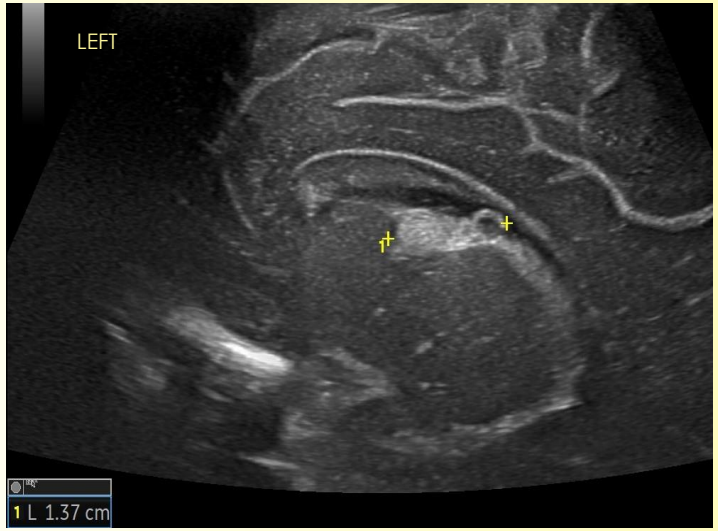

Περιστατικό 4

Άρρεν ΔΚ 29 εβδ, ΒΓ 790 gr. Σύνδρομο αναπνευστικής δυσχέρειας, σπασμοί, θρομβοπενία, υποθυρεοειδισμός, εξαιρετικά χαμηλό ΒΓ. U/S: συρρέουσες κύστεις στις θαλαμοραβδωτές αύλακες άμφω λόγω ρευστοποίησης υποεπενδυματικής αιμορραγίας.

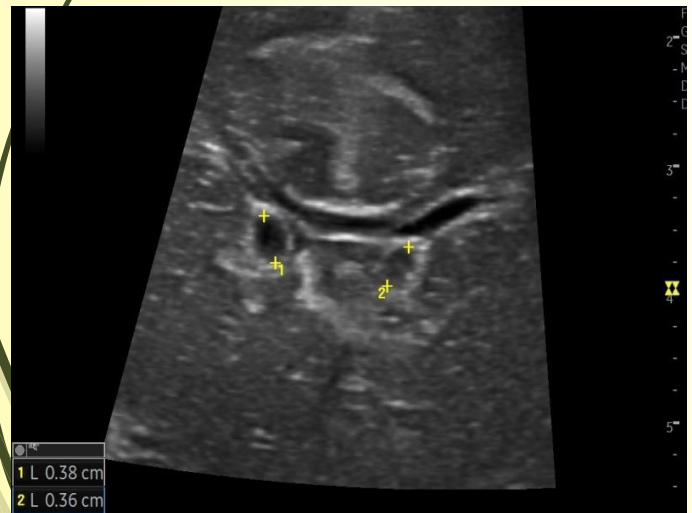

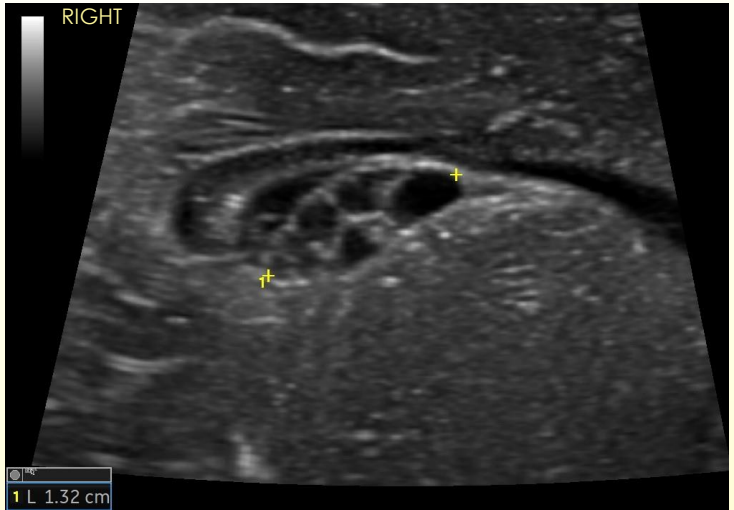

Περιστατικό 5

Άρρεν ΔΚ 29 εβδ, ΒΓ1380gr. Σύνδρομο αναπνευστικής δυσχέρειας. U/S: ετερόπλευρη μονήρης κυστική βλάβη στην ΑΡ κερκοφοροθαλαμική αύλακα, που αντιστοιχεί σε υποεπενδυματική αιμορραγία σε φάση λύσης.

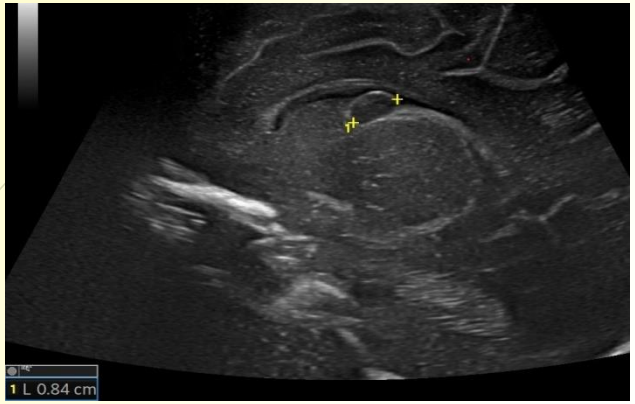

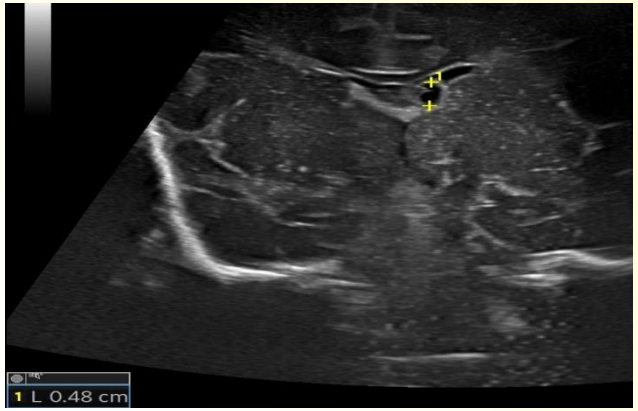

Συμπεράσματα

- Ο υπερηχογραφικός έλεγχος είναι η εξέταση εκλογής και πρώτης γραμμής για τη διάγνωση και την παρακολούθηση της υποεπενδυματικής αιμορραγίας. Αποτελεί μια γρήγορη αλλά εξειδικευμένη εξέταση, εφικτή από τις πρώτες ώρες ζωής ακόμα και στο χώρο του ασθενούς, δεν απαιτεί τη χορήγηση αναισθησίας, είναι οικονομική, με 100% ευαισθησία και 91% ειδικότητα.
- Συνιστάται screening τις πρώτες 7 ημέρες ζωής σε νεογνά < 30 εβδομάδων και σε νεογνά βάρους < 1500gr.
- Μετά τη διάγνωση η παρακολούθηση γίνεται μία φορά τη βδομάδα μέχρι τη λύση της αιμορραγίας.
- Βοηθάει στη νευρολογική εκτίμηση του νεογνού όταν τα συμπτώματα είναι ακόμη μη ειδικά.
- Προσφέρει πληροφορίες για την πρόγνωση της νευροαναπτυξιακής πορείας του νεογνού.
- Συμβάλλει στην έγκαιρη έναρξη θεραπείας σε περίπτωση εξέλιξης της υποεπενδυματικής αιμορραγίας σε ενδοκοιλιακή αιμορραγία μεγαλύτερου βαθμού με διάταση των κοιλιών και αύξηση της ενδοκράνιας πίεσης (ICP).
- Αναγκαία η βελτίωση της γνώσης των ακτινολόγων για τη σωστή αναγνώριση και εκτίμηση της υποεπενδυματικής αιμορραγίας.

Βιβλιογραφία

- **You SK**. Neuroimaging of Germinal Matrix and Intraventricular Hemorrhage in Premature Infants. J Korean Neurosurg Soc. 2023 May;66(3):239-246
- **Ní Leidhin, C., & Miall-Allen, V.** (2025). *Paediatric cranial ultrasound: assessment of the preterm brain*. *Insights into Imaging*.
- **Kevin Y. Kim, Rajeev Nowrangi, Arianna McGehee, Neil Joshi & Patricia T. Acharya.** (2022). *Assessment of germinal matrix hemorrhage on head ultrasound with deep learning algorithms*. *Pediatric Radiology*.
- **Richer, E. J., & συνεργάτες.** (2021). *Review of Neonatal and Infant Cranial US*. *RadioGraphics*.