24ο ΠΑΝΕΛΛΗΝΙΟ ΑΚΤΙΝΟΛΟΓΙΚΟ ΣΥΝΕΔΡΙΟ
ΕΛΛΗΝΙΚΗ ΑΚΤΙΝΟΛΟΓΙΚΗ ΕΤΑΙΡΙΑ
Χτίζοντας γέφυρες με το Μέλλον
11–14 ΔΕΚΕΜΒΡΙΟΥ 2025
Ωδείο Αθηνών ΑΘΗΝΑ
radiologycongress.gr

Η ΣΥΜΒΟΛΗ ΤΩΝ ΥΠΕΡΗΧΩΝ ΣΤΗΝ ΑΝΑΔΕΙΞΗ ΘΡΟΜΒΩΣΗΣ ΤΗΣ ΠΥΛΑΙΑΣ ΦΛΕΒΑΣ ΣΤΑ ΝΕΟΓΝΑ

Ε. ΚΟΤΕΛΟΥ, Π. ΜΑΡΓΑΡΗ, Χ. ΔΗΜΑΡΑΚΗΣ, Δ. ΖΟΡΜΠΑΣ

ΤΜΗΜΑ ΥΠΕΡΗΧΩΝ, ΓΕΝΙΚΟ ΝΟΣΟΚΟΜΕΙΟ ΝΙΚΑΙΑΣ-ΠΕΙΡΑΙΑ ¨ΑΓΙΟΣ ΠΑΝΤΕΛΕΗΜΩΝ¨

ΕΙΣΑΓΩΓΗ

Η θρόμβωση της πυλαίας φλέβας στα νεογνά αποτελεί μία αρκετά σπάνια πάθηση, η οποία απαντάται με αυξημένη συχνότητα τα τελευταία χρόνια. Αυτό οφείλεται τόσο στην ευρεία χρήση επεμβατικών τεχνικών, όπως ο καθετηριασμός της ομφαλικής φλέβας, όσο και στις συνεχώς εξελισσόμενες μεθόδους απεικόνισης όπως η doppler υπερηχοτομογραφία.

Η έγκαιρη και άμεση διάγνωση αυτής της παθολογίας η οποία αρχικά είναι συνήθως ασυμπτωματική, είναι κρίσιμη καθώς μπορεί να οδηγήσει σε σοβαρές επιπλοκές όπως η πυλαία υπέρταση, το ηπατοπνευμονικό σύνδρομο και η αιμορραγία ανώτερου πεπτικού συστήματος.

ΚΑΘΕΤΗΡΙΑΣΜΟΣ ΤΗΣ ΟΜΦΑΛΙΚΗΣ ΦΛΕΒΑΣ

Κατά τη διάρκεια της τοποθέτησής του, ο καθετήρας εισάγεται στην ομφαλική φλέβα και τη διατρέχει, προωθείται εντός του ήπατος και διέρχεται από τη συμβολή του αριστερού κλάδου της πυλαίας φλέβας με την ομφαλική και μετέπειτα από το φλεβώδη πόρο έως ότου καταλήξει, μέσω της μέσης ή της αριστερής ηπατικής φλέβας, στη συμβολή της κάτω κοίλης φλέβας και του δεξιού κόλπου.

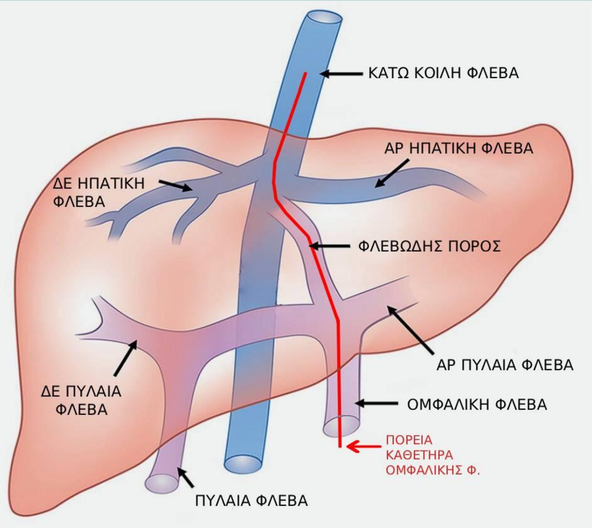

Η παραπάνω διαδικασία ενέχει τον κίνδυνο τραυματισμού του ενδοθηλίου των αγγείων, συνθήκη ευνοϊκή για την ανάπτυξη θρόμβωσης, είτε κατά τη διάρκεια της προώθησης του καθετήρα στην τελική του θέση είτε λόγω μη σωστής τοποθέτησης λόγω δυσχερών συνθηκών. Επιπλέον, ακόμα κι ένας αρχικά σωστά τοποθετημένος καθετήρας μπορεί να μετατοπιστεί και να προκαλέσει εξίσου σημαντικό τραυματισμό.

ΣΚΟΠΟΣ

Σκοπός της εργασίας είναι η παρουσίαση των ιδιαίτερων απεικονιστικών χαρακτηριστικών που αναδείχθηκαν με τη χρήση υπερηχοτομογραφίας και που συνέβαλαν στην τελική διάγνωση της θρόμβωσης της πυλαίας φλέβας.

ΥΛΙΚΑ - ΜΕΘΟΔΟΣ

Σε αυτή την εργασία μελετώνται τρεις περιπτώσεις όπου κατά τη διάρκεια υπερηχοτομογραφικού ελέγχου ρουτίνας, εντοπίστηκε θρόμβωση της πυλαίας φλέβας σε νεογνά τα οποία νοσηλεύονταν στην μονάδα του νοσοκομείου μας για περαιτέρω παρακολούθηση λόγω προωρότητας. Σε όλες τις περιπτώσεις είχε προηγηθεί καθετηριασμός της ομφαλικής φλέβας.

24ο ΠΑΝΕΛΛΗΝΙΟ ΑΚΤΙΝΟΛΟΓΙΚΟ ΣΥΝΕΔΡΙΟ
ΕΛΛΗΝΙΚΗ ΑΚΤΙΝΟΛΟΓΙΚΗ ΕΤΑΙΡΙΑ
Χτίζοντας γέφυρες με το Μέλλον
11–14 ΔΕΚΕΜΒΡΙΟΥ 2025
Ωδείο Αθηνών ΑΘΗΝΑ
radiologycongress.gr

Η ΣΥΜΒΟΛΗ ΤΩΝ ΥΠΕΡΗΧΩΝ ΣΤΗΝ ΑΝΑΔΕΙΞΗ ΘΡΟΜΒΩΣΗΣ ΤΗΣ ΠΥΛΑΙΑΣ ΦΛΕΒΑΣ ΣΤΑ ΝΕΟΓΝΑ

Ε. ΚΟΤΕΛΟΥ, Π. ΜΑΡΓΑΡΗ, Χ. ΔΗΜΑΡΑΚΗΣ, Δ. ΖΟΡΜΠΑΣ

ΤΜΗΜΑ ΥΠΕΡΗΧΩΝ, ΓΕΝΙΚΟ ΝΟΣΟΚΟΜΕΙΟ ΝΙΚΑΙΑΣ-ΠΕΙΡΑΙΑ ¨ΑΓΙΟΣ ΠΑΝΤΕΛΕΗΜΩΝ¨

ΑΠΟΤΕΛΕΣΜΑΤΑ

Και στις τρεις περιπτώσεις απεικονίζονται θρομβωτικές αλλοιώσεις στον αριστερό κλάδο της πυλαίας φλέβας, περιοχή στην οποία παρατηρείται αυξημένη συχνότητα εμφάνισης θρόμβωσης μετά από καθετηριασμό της ομφαλικής φλέβας. Αυτό πιθανώς να οφείλεται στην ιδιαίτερη ανατομία του ενδοηπατικού φλεβικού συστήματος και πιο συγκεκριμένα, στην εγγύτητα του αριστερού κλάδου στο φλεβώδη πόρο.

Ειδικότερα, κατά την εξέταση στην B mode απεικόνιση, παρατηρήθηκαν υπερηχογενείς τοιχωματικές και ενδοαυλικές αλλοιώσεις στην πορεία του αριστερού κλάδου της πυλαίας. Απεικονίστηκαν επίσης, διάσπαρτες αποτιτανώσεις στο τοίχωμα του αγγείου. Δεν αναδείχθηκε αιματική ροή περιφερικότερα της θρόμβωσης κατά την έγχρωμη doppler απεικόνιση.

Εικ. 1α

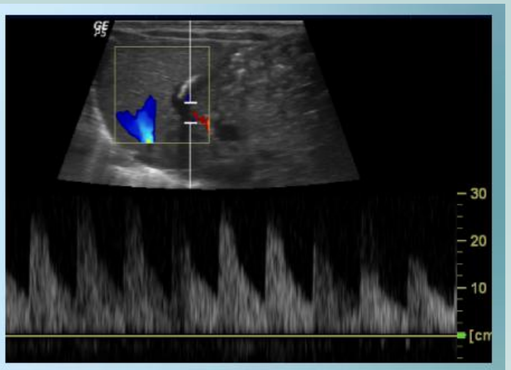

Εικ. 1β

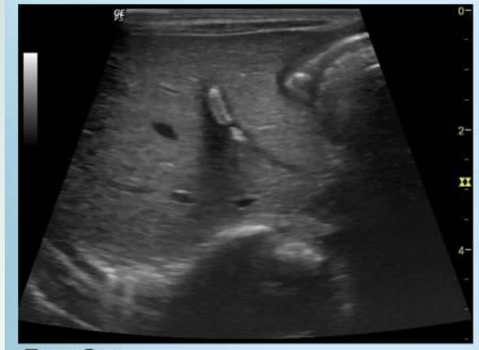

Εικ. 2α

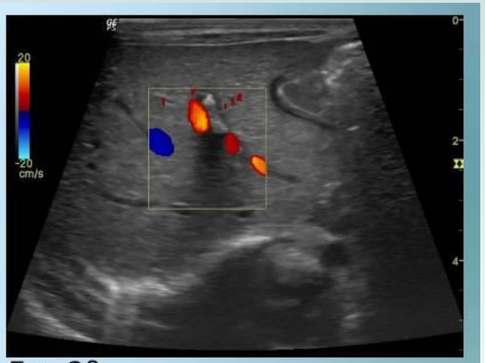

Εικ. 2β

Εικ. 3α

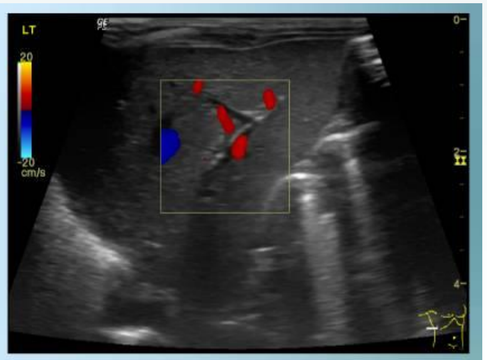

Εικ. 3β

ΣΥΜΠΕΡΑΣΜΑ

Η θρόμβωση της πυλαίας φλέβας μπορεί να παρουσιαστεί ως μία σημαντική επιπλοκή του καθετηριασμού της ομφαλικής φλέβας.

Η υπερηχοτομογραφία, ως μη επεμβατική, μη ιονίζουσα και κυρίως ευρεία διαθέσιμη μέθοδος επιτρέπει τη διενέργεια διαδοχικών ελέγχων για την εξακρίβωση της θέσης της θρόμβωσης και της επέκτασης της απόφραξης.

Αποτελεί ένα πολύτιμο εργαλείο στη πρώιμη διάγνωση της νόσου και κατ' επέκταση στην πρόληψη των επιπλοκών της.

ΒΙΒΛΙΟΓΡΑΦΙΑ

Solgun, H.A., Uysalol, E.P., Bayram, C. *et al.* Neonatal portal vein thrombosis: risk factors, diagnosis, treatment recommendations and review of the literature. *Thrombosis J* 21, 62 (2023).

Bersani I, Piersigilli F, Iacona G, Savarese I, Campi F, Dotta A, Auriti C, Di Stasio E, Garcovich M. Incidence of umbilical vein catheter-associated thrombosis of the portal system: A systematic review and meta-analysis. World J Hepatol. 2021 Nov 27;13(11):1802-1815. doi: 10.4254/wjh.v13.i11.1802. PMID: 34904047; PMCID: PMC8637679.

Stiller, R.J., Neale, D., Schwartz, D., Laifer, S. and Kleinman, G. (2003), Prenatal diagnosis of portal vein thrombosis by ultrasound. Ultrasound Obstet Gynecol, 22: 295-298.

Haddad S, Haddad S, Swaid K, Martini N, Mansour M, Alkouri L. Portal vein thrombosis in a 10-month-old infant as a complication of neonatal umbilical catheterization: a case report. Ann Med Surg (Lond). 2023