ΔΙΑΦΟΡΟΔΙΑΓΝΩΣΗ ΤΟΥ ΝΕΑΝΙΚΟΥ ΤΥΠΟΥ ΚΟΚΚΙΟΚΥΤΤΑΡΙΚΟΥ ΟΓΚΟΥ ΤΩΝ ΟΡΧΕΩΝ ΣΕ ΝΕΟΓΝΟ

ΙΠΠΟΚΡΑΤΕΙΟ
ΓΕΝΙΚΟ ΝΟΣΟΚΟΜΕΙΟ
ΘΕΣΣΑΛΟΝΙΚΗΣ

Παρπαλάς Θεόδωρος[1], Κούτρας Ιωάννης[2], Στογιάννη Αγγελική[2], Γιαννακού Παυλίνα[1], Jaroslava Hrosova Athanasiadis[1], Μπουτουρίδου Έλενα[3], Αναστασίου Αθανασία[1]

1. Εργαστήριο Ακτινολογίας ΓΝΘ Ιπποκράτειο
2. Εργαστήριο Παιδοακτινολογίας ΓΝΘ Ιπποκράτειο
3. Παιδοχειρουργική Κλινική ΓΝΘ Ιπποκράτειο

Εκπαιδευτικοί στόχοι

Ο **νεανικού τύπου κοκκιοκυταρικός όγκος των όρχεων (Juvenile-type granulosa cell tumor, JGCT)**, παρότι σπάνιος είναι ο **συνηθέστερος συγγενής όγκος των όρχεων.**.
Κρίνεται λοιπόν σημαντικό κατά τον υπερηχογραφικό έλεγχο (U/S) στη νεογνική ηλικία να συμπεριλαμβάνεται στη διαφοροδιάγνωση και επί ενδείξεων να συστήνεται περαιτέρω διερεύνηση.

Υλικό

Νεογνό 5 ημερών, τελειόμηνο, χωρίς επιπλοκές κατά την κύηση ή περιγεννητικά, προσκομίστηκε στο Παιδοακτινολογικό εργαστήριο του ΓΝΘ Ιπποκράτειο λόγω **διόγκωσης του αριστερού όρχι** και συνοδό οίδημα έως το σύστοιχο βουβωνικό κανάλι.

Υπερηχογραφικά ευρήματα

Κατά τον **U/S έλεγχο**, ο αριστερός όρχις απεικονίστηκε **διογκωμένος** με διαστάσεις 1.0 x 1.9 x 2.2 cm, με παρουσία **πολλαπλών κυστικών περιοχών διαχωριζόμενων από παχιά διαφραγμάτια, χωρίς** διακριτό φυσιολογικό παρέγχυμα (εικόνα "ελβετικού τυριού"- εικόνα 1).

Κατά τον έλεγχο με έγχρωμο Doppler (εικόνα 2) διαπιστώθηκε **αυξημένη εσωτερική αγγείωση εντός των διαφραγματίων, αποκλείοντας έτσι την πιθανότητα συστροφής-νέκρωσης του όρχι και θέτοντας την υπόνοια νεοπλασματικής εξεργασίας.**

Ο δεξιός όρχις ελέγχθηκε με φυσιολογική ηχομορφολογία και διαστάσεις 0.7 x 0.7 x 1.1 cm.

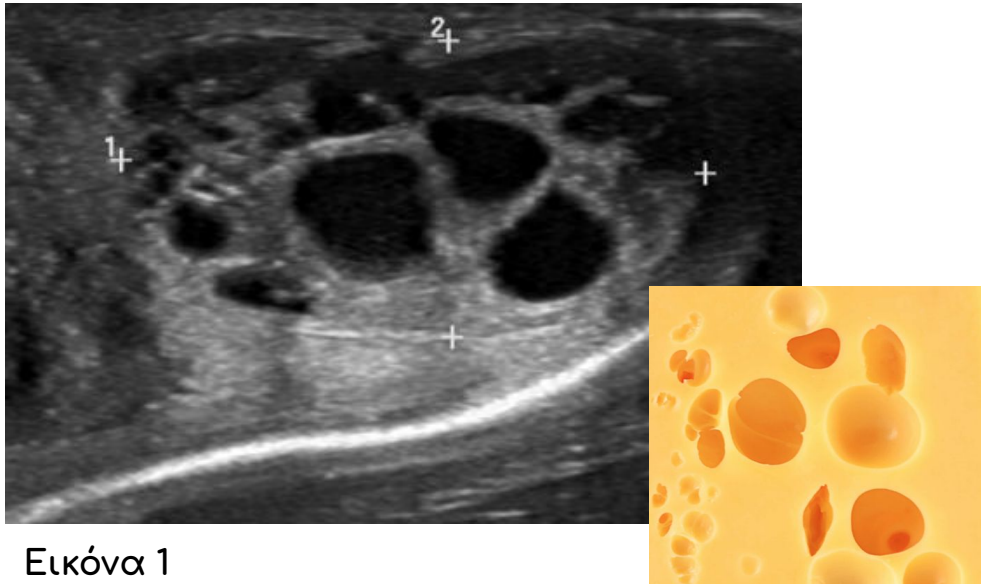

Εικόνα 1

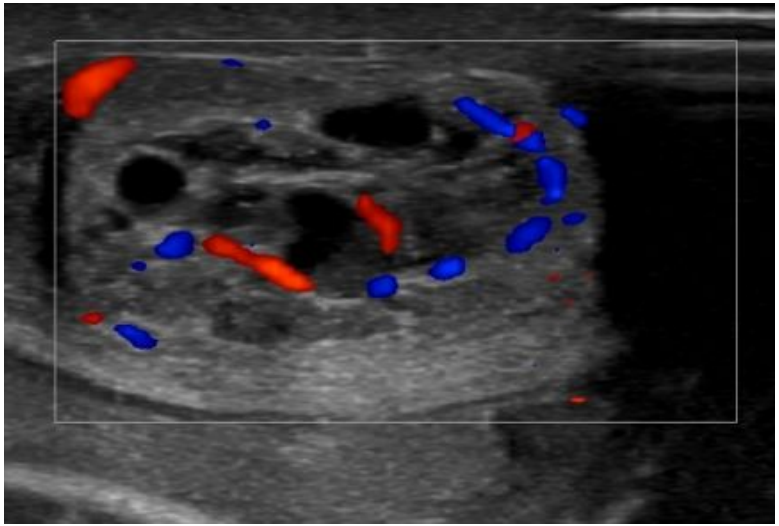

Εικόνα 2

Χειρουργική διερεύνηση και MRI

Τα ευρήματα από τον U/S έλεγχο είναι συμβατά με χωροκατακτητική βλάβη και στη **διαφοροδιάγνωση** συμπεριλαμβάνονται μεταξύ άλλων:
ο νεανικού τύπου κοκκιοκυτταρικός όγκος των όρχεων, το τεράτωμα, ο όγκος του λεκιθικού ασκού, η κυστική δυσπλασία του όρχεος και *ο όγκος εκ κυττάρων Sertoli.*
Με βάση τα υπερηχογραφικά ευρήματα το νεογνό οδηγήθηκε στο **χειρουργείο** όπου διαπιστώθηκε επισκοπικά "φυσιολογικός" όρχις και λήφθηκε υλικό βιοψίας.

Ο **MRI έλεγχος** την 9η μέρα ζωής περιγράφει **υψηλό σήμα στις T2 ακολουθίες** στην ανατομική περιοχή του αριστερού όρχι, **χωρίς περιορισμό της διάχυσης** και με **ανότιμο περιφερικό εμπλουτισμό**. Ο δεξιός όρχις ελέγχθηκε χωρίς παθολογικά ευρήματα (εικόνα 3).

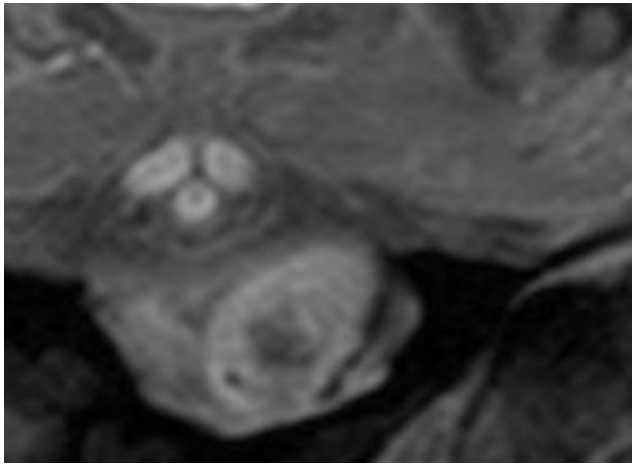

Εικόνα 3

Τελική διάγνωση και θεραπεία

Από το λοιπό εργαστηριακό έλεγχο παρατηρήθηκε **αύξηση της τιμής της AFP**.

Στο **πόρισμα της βιοψίας** περιγράφησαν εν μέρει κυστικοί σχηματισμοί με συμπαγή λοβίδια που επαλείφονται ή αποτελούνται, αντίστοιχα, από κύτταρα κοκκιώδους στιβάδας ωοθυλακίων.

Από τον ανοσοϊστοχημικό έλεγχο παρατηρήθηκε:

- Θετική αντίδραση σε ινχιμπίνη, καλρετινίνη, WT 1, SF 1 & AE1/AE3
- Αρνητική αντίδραση σε AFP, Glypican 3, PLAP, CD 30, Oct 3/4, SALL 4, ckit

Από το σύνολο των κλινικοεργαστηριακών δεδομένων τέθηκε η διάγνωση **κοκκιοκυτταρικού όγκου όρχεως νεανικού τύπου (JGCT).**

Εν συνεχεία προγραμματίστηκε χειρουργείο **αριστερής ορχεκτομής**, που ήταν και η τελική θεραπευτική επέμβαση.

Στο προγραμματισμένο follow up ο νεαρός ασθενής ήταν **ελεύθερος μετεγχειρητικών επιπλοκών** και **η τιμή της AFP σταδιακα κανονικοποιήθηκε**.

Συζήτηση

Οι όγκοι των όρχεων αντιπροσωπεύουν ~1 με 2% των παιδιατρικών όγκων συμπαγών οργάνων, με τους **JGCTs να ευθύνονται για το 1.2 με 3.9% των όγκων των όρχεων στην προεφηβική ηλικία**.
Παρότι σπάνιος, ο JGCT αποτελεί τον **συνηθέστερο όγκο της γεννητικής χορδής στα νεογνά και τα βρέφη** και αναγνωρίστηκε ως διακριτή οντότητα μόλις το 1985.
Αναδρομικές μελέτες συνδέουν τον JGCT με **χρωμοσωμικές ανωμαλίες** όπως 45X/XY, μωσαϊκισμός, τρισωμία 12.
Ο JGCT έχει **καλοήθη** πορεία, χωρίς να περιγράφονται περιστατικά μεταστάσεων στη βιβλιογραφία.

Βιβλιογραφία

1. Sangüesa, C., Veiga, D., Llavador, M. & Serrano, A. (2020) 'Testicular tumours in children: an approach to diagnosis and management with pathologic correlation', *Insights into Imaging*, **11**, 74. doi:10.1186/s13244-020-00867-6 SpringerOpen+2PMC+2
2. Dudani, R., Giordano, L., Sultania, P., Jha, K., Florens, A. & Joseph, T. (2008) 'Juvenile granulosa cell tumor of testis: case report and review of literature', *American Journal of Perinatology*, **25**(4), pp. 229–231. doi:10.1055/s-2008-1066878 Thieme
3. Bulotta, A. L., Molinaro, F., Angotti, R., Ferrara, F., Di Maggio, G., Bindi, E. & Messina, M. (2012) 'Juvenile granulosa cell tumor of the testis: prenatal diagnosis and prescrotal approach', *Italian Journal of Pediatrics*, **38**, 67. doi:10.1186/1824-7288-38-67 BioMed Central+2PMC+2
4. Vatta, F., Raffaele, A., Pasqua, N., Cesari, S., Romano, P., Parigi, G. B. & Avolio, L. (2019) 'Juvenile granulosa cell tumor of the testis: prenatal diagnosis and management', *European Journal of Pediatric Surgery Reports*, **7**, e93–e95. doi:10.1055/s-0039-3400275
5. Borrás Mullor, B., Navío Anaya, M., Conca Baenes, M. Á. & Porcar Almela, M. (2021) 'Neonatal juvenile granulosa cell tumour, a rare entity / Tumor de células de la granulosa juvenil neonatal, una entidad infrecuente', *Anales de Pediatría*, **94**(6), pp. 425–426. doi:10.1016/j.anpedi.2020.05.010
6. Zugor V, Labanaris AP, Witt J, Seidler A, Weingärtner K, Schott GE. Congenital juvenile granulosa cell tumor of the testis in newborns. *Anticancer Res*. 2010;30(5):1731-1734.
7. Fagin R, Berbescu E, Landis S, Strumpf K, Patil U. Juvenile granulosa cell tumor of the testis. *Urology*. 2003;62(2):351. doi:10.1016/s0090-4295(03)00355-8