Υπερηχογραφικά σημεία υπερτροφικής πυλωρικής στένωσης: Κλειδί για την έγκαιρη διάγνωση στα επείγοντα

Συγγραφείς:

Μαρία Καρασακαλίδου, Βασιλική Ζυγούρη, Δημήτριος Κουρδάκης, Βασίλειος Μπαφίτης, Ιωάννης Σμιλίδης, Αποστόλης Σαραφόπουλος, Παναγιώτης Πρασόπουλος

Κλινική Ακτινολογίας, ΑΧΕΠΑ- Πανεπιστημιακό Γενικό Νοσοκομείο Θεσσαλονίκης, Ελλάδα

Η υπερτροφική πυλωρική στένωση αποτελεί συχνή αιτία μη χολώδους εμέτου στα βρέφη και η έγκαιρη διάγνωση είναι καθοριστική για την αποφυγή επιπλοκών, όπως αφυδάτωση και μεταβολικές διαταραχές.

Τέσσερα περιστατικά βρεφών ηλικίας **6–12 εβδομάδων**. Προσήλθαν με **εμμένουσα, μη χολώδη εμέτιση** και κλινική εικόνα ήταν **συμβατή με πυλωρική στένωση**.

US ΕΥΡΗΜΑΤΑ:

- **Διάταση** θόλου και σώματος του στομάχου.
- **Επιμήκυνση πυλωρικού σωλήνα** > 15–17 mm.
- **Πάχυνση πυλωρικού μυός** > 3 mm και πάχυνση γαστρικού βλεννογόνου.
- **Δυσχέρεια διέλευσης** του γαστρικού περιεχομένου με **αυξημένο περισταλτισμό**.
- Χαρακτηριστικά σημεία: **“target sign”**, **“cervix sign”**, **“antral nipple sign”**.
- Σε ορισμένα βρέφη, η παρακολούθηση με σίτιση έδειξε **καθυστέρηση στην κένωση**.

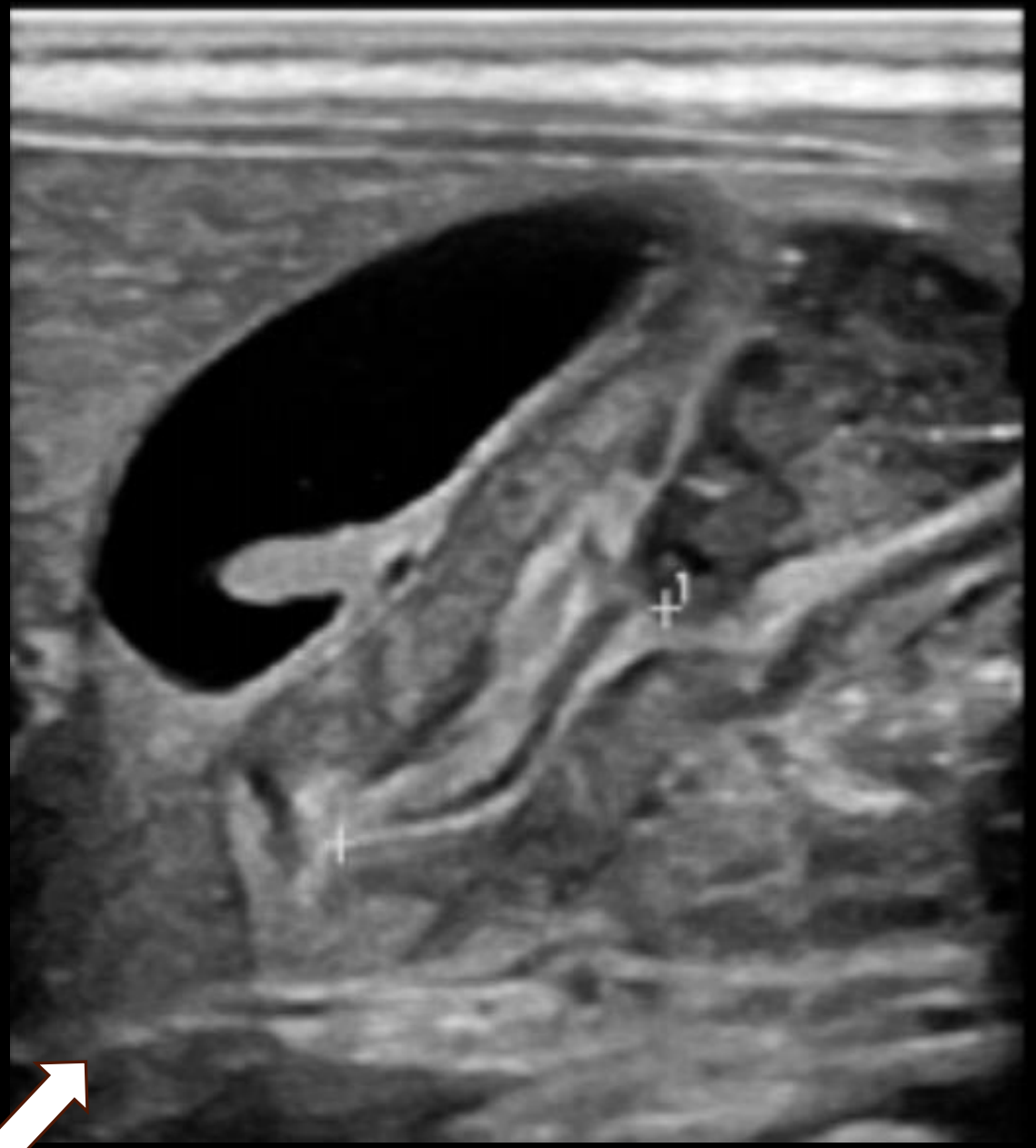

Επιμήκυνση πυλωρικού σωλήνα

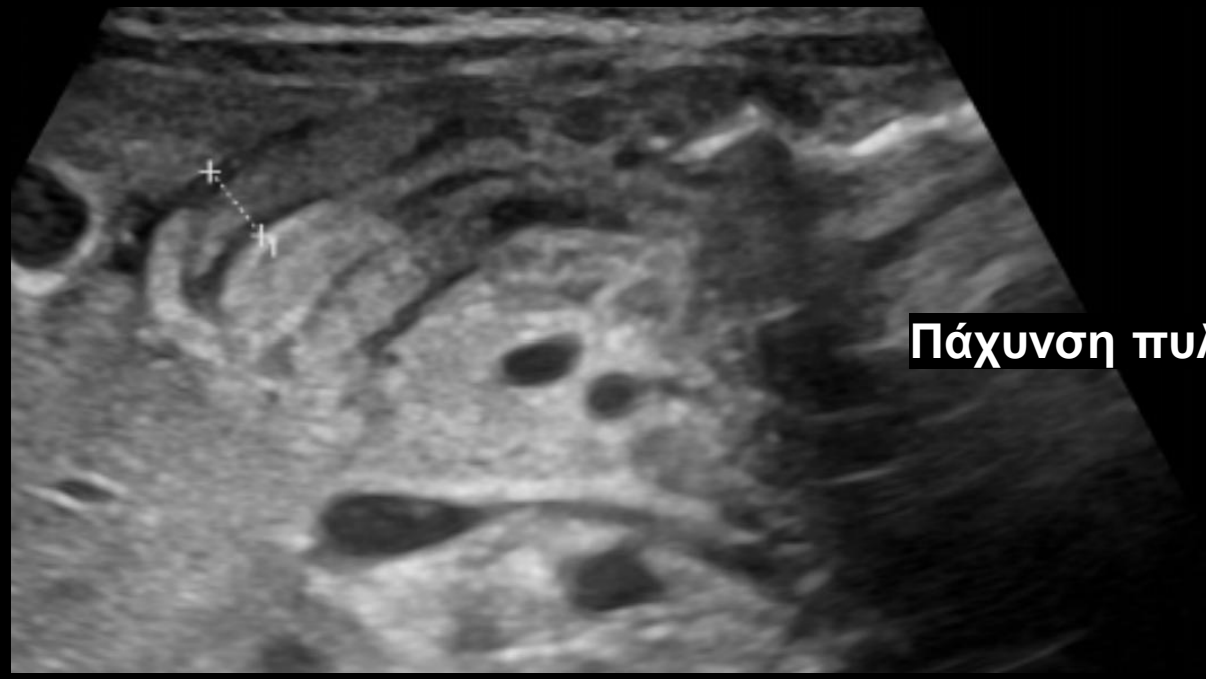

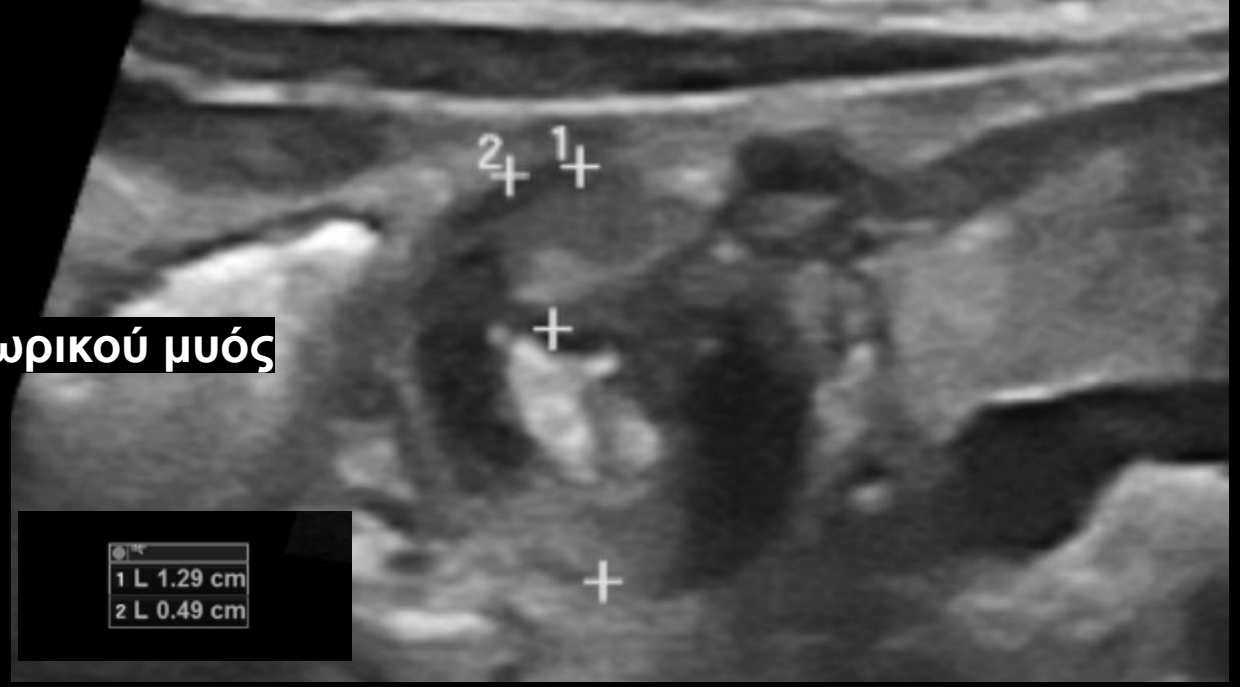

Πάχυνση πυλωρικού μυός

Διάταση θόλου στομάχου

target sign

ΒΙΒΛΙΟΓΡΑΦΙΑ

- Piotto, L., Gent, R., Taranath, A., Bibbo, G., & Goh, D. W. (2022) 'Ultrasound diagnosis of hypertrophic pyloric stenosis – Time to change the criteria', *Australasian Journal of Ultrasound in Medicine*, 25(3), pp. 116-126. https://doi.org/10.1002/ajum.12305
- Park, J. S., Byun, Y.-H., Choi, S. J., Lee, J. S., Ryu, J.-M. & Lee, J.-Y. (2021) 'Feasibility of Point-of-Care Ultrasound for Diagnosing Hypertrophic Pyloric Stenosis in the Emergency Department', *Pediatric Emergency Care*, 37(11), pp. 550-554. https://doi.org/10.1097/PEC.0000000000002532
- Piotto L, Gent R, Taranath A, Bibbo G, Goh DW. Ultrasound diagnosis of hypertrophic pyloric stenosis - Time to change the criteria. Australas J Ultrasound Med. 2022 Jun 10;25(3):116-126. doi: 10.1002/ajum.12305.
- Hernanz-Schulman M. Infantile hypertrophic pyloric stenosis. Radiology. 2003 May;227(2):319-31. doi: 10.1148/radiol.2272011329. Epub 2003 Mar 13.
- Rich, B. S. & Dolgin, S. E. (2021) 'Hypertrophic Pyloric Stenosis', *Pediatrics in Review*, 42(10), pp. 539-545. https://doi.org/10.1542/pir.2020-003277