24ο ΠΑΝΕΛΛΗΝΙΟ ΑΚΤΙΝΟΛΟΓΙΚΟ ΣΥΝΕΔΡΙΟ
ΕΛΛΗΝΙΚΗ ΑΚΤΙΝΟΛΟΓΙΚΗ ΕΤΑΙΡΕΙΑ
Χτίζοντας γέφυρες με το Μέλλον
11–14 ΔΕΚΕΜΒΡΙΟΥ 2025
Ωδείο Αθηνών ΑΘΗΝΑ
radiologycongress.gr

ΣΥΓΓΕΝΕΙΣ ΔΥΣΠΛΑΣΙΕΣ ΑΟΡΤΙΚΟΥ ΤΟΞΟΥ ΚΑΙ ΚΥΡΙΩΝ ΚΛΑΔΩΝ - ΕΥΡΗΜΑΤΑ ΣΤΗΝ ΑΞΟΝΙΚΗ ΑΓΓΕΙΟΓΡΑΦΙΑ

Νοσοκομείο Παίδων "Η Αγία Σοφία"

Κωνσταντίνος Ιωσηφίδης, Βασιλική Μπεγκλή, Παναγιώτα Αντωνοπούλου, Ειρήνη Βράκα, Κωνσταντίνος Τσιλίκας, Μαρία Γαβρά

Τμήμα Ακτινοδιαγνωστικών Απεικονίσεων, Αξονική – Μαγνητική Τομογραφία & PET-CT, Γ.Ν.Π.Α "Η Αγία Σοφία"

Εκπαιδευτικοί στόχοι

Η δεξιά έκφυση του αορτικού τόξου αποτελεί ανατομική παραλλαγή στην οποία το αορτικό τόξο πορεύεται δεξιά της τραχείας. Εμφανίζεται στο 0,1% των γεννήσεων και η υποψία τίθεται προγεννητικά, συνήθως στο υπερηχογράφημα Β΄τριμήνου. Η παρουσία του έχει συσχετιστεί με την εμφάνιση αγγειακού δακτυλίου και πιεστικών φαινομένων στην τραχεία και τον οισοφάγο. Υπάρχουν 3 τύποι με συχνότερο εκείνον που έχει εικόνα «καθρέφτη» στην έκφυση των κύριων κλάδων του. Ο συγκεκριμένος τύπος συσχετίζεται με συγγενείς κυανωτικές καρδιοπάθειες, όπως η τετραλογία Fallot, ο κοινός αρτηριακός κορμός (truncus arteriosus), η ατρησία της τριχλώχινας βαλβίδας και η μετάθεση των μεγάλων αρτηριών.
Σκοπός της εργασίας αποτελεί η παρουσίαση των απεικονιστικών ευρημάτων στην αξονική αγγειογραφία.

ΣΥΓΓΕΝΕΙΣ ΔΥΣΠΛΑΣΙΕΣ ΑΟΡΤΙΚΟΥ ΤΟΞΟΥ ΚΑΙ ΚΥΡΙΩΝ ΚΛΑΔΩΝ - ΕΥΡΗΜΑΤΑ ΣΤΗΝ ΑΞΟΝΙΚΗ ΑΓΓΕΙΟΓΡΑΦΙΑ

Νοσοκομείο Παίδων "Η Αγία Σοφία"

Υλικό

Από 01/09/2024 έως 01/09/2025 διενεργήθηκαν αξονικές αγγειογραφίες σε 10 βρέφη-προνήπια (εύρος ηλικίας 30 ημερών έως 4 ετών) για τον έλεγχο του αορτικού τόξου.
Και στα 10 περιστατικά εντοπίστηκε δεξιά πορεία του αορτικού τόξου με εικόνα «καθρέπτη» στην έκφυση των κλάδων του, δηλαδή με κατοπτρική έκφυση των αγγειακών κλάδων.
Το αριστερό βραχιονοκεφαλικό στέλεχος εκφυόταν πρώτο και έπειτα η δεξιά κοινή καρωτίδα και η δεξιά υποκλείδια αρτηρία.
Δεν παρατηρήθηκαν πιεστικά φαινόμενα στην τραχεία και στους κύριους βρόγχους. Ο οισοφάγος απεικονίστηκε με ομαλή πορεία.
Σε δυο περιστατικά παρατηρήθηκε η αριστερή πνευμονική αρτηρία να εκφύεται από το αορτικό τόξο.

ΣΥΓΓΕΝΕΙΣ ΔΥΣΠΛΑΣΙΕΣ ΑΟΡΤΙΚΟΥ ΤΟΞΟΥ ΚΑΙ ΚΥΡΙΩΝ ΚΛΑΔΩΝ - ΕΥΡΗΜΑΤΑ ΣΤΗΝ ΑΞΟΝΙΚΗ ΑΓΓΕΙΟΓΡΑΦΙΑ

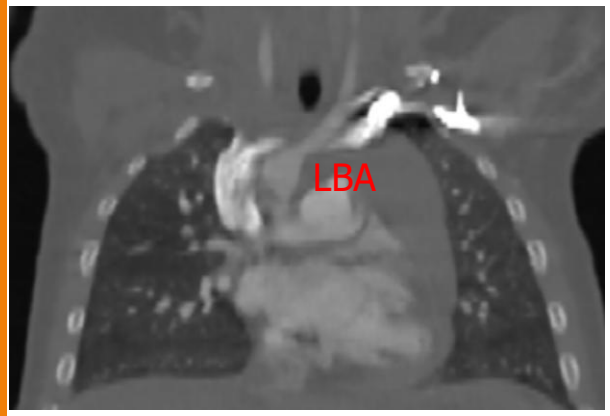

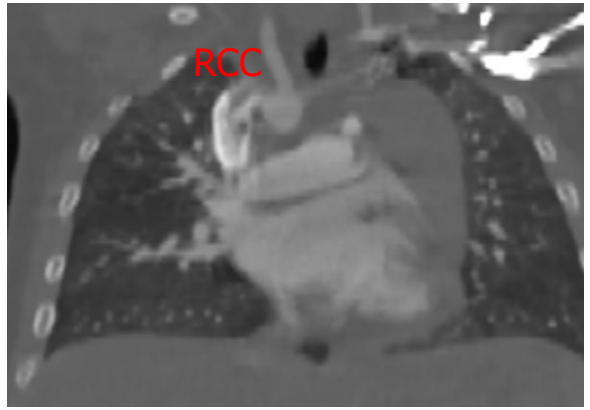

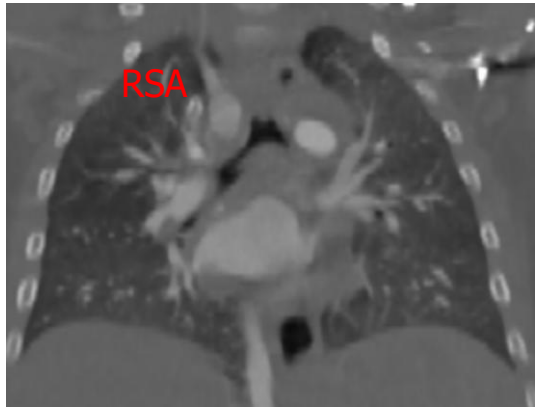

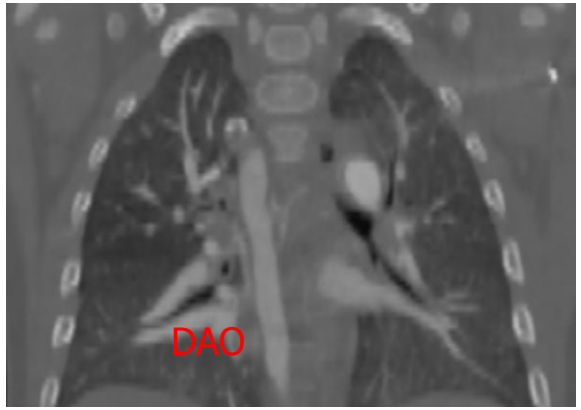

LBA: Left Brachiocephalic Artery
RCC: Right Common Carotid
RSA: Right Subclavian Artery
DAO: Descending Aorta

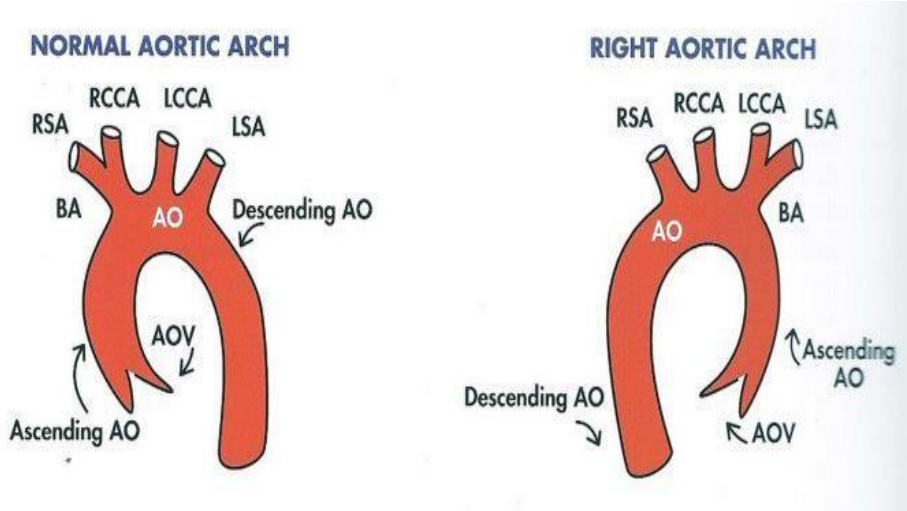

24ο ΠΑΝΕΛΛΗΝΙΟ ΑΚΤΙΝΟΛΟΓΙΚΟ ΣΥΝΕΔΡΙΟ
ΕΛΛΗΝΙΚΗ ΑΚΤΙΝΟΛΟΓΙΚΗ ΕΤΑΙΡΕΙΑ
Χτίζοντας γέφυρες με το Μέλλον
11-14 ΔΕΚΕΜΒΡΙΟΥ 2025
Ωδείο Αθηνών ΑΘΗΝΑ
radiologycongress.gr

ΣΥΓΓΕΝΕΙΣ ΔΥΣΠΛΑΣΙΕΣ ΑΟΡΤΙΚΟΥ ΤΟΞΟΥ ΚΑΙ ΚΥΡΙΩΝ ΚΛΑΔΩΝ - ΕΥΡΗΜΑΤΑ ΣΤΗΝ ΑΞΟΝΙΚΗ ΑΓΓΕΙΟΓΡΑΦΙΑ

Νοσοκομείο Παίδων "Η Αγία Σοφία"

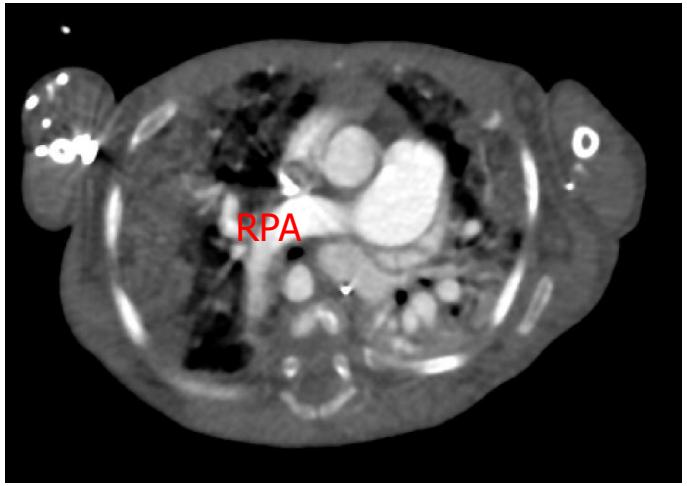

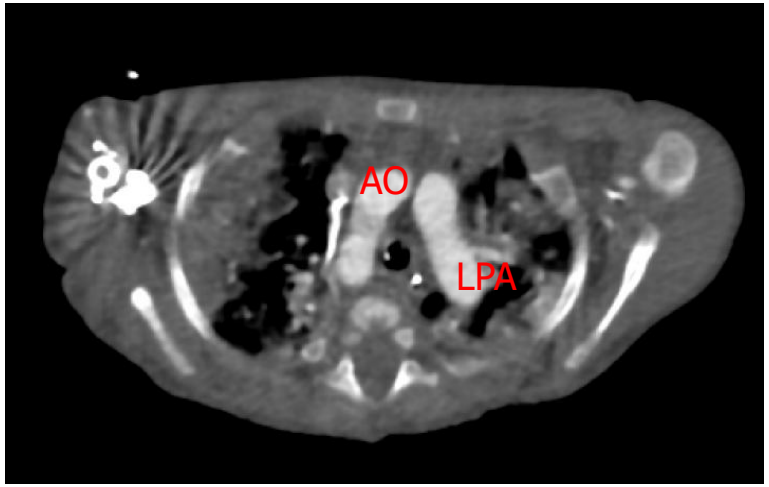

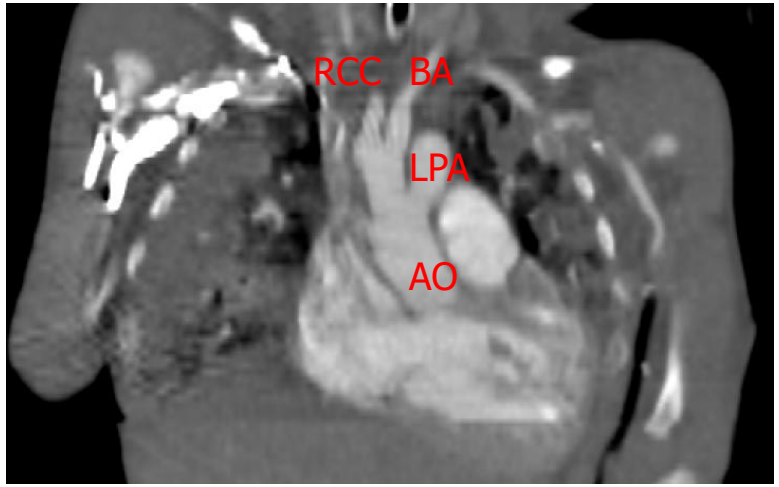

Έκφυση αριστερής πνευμονικής αρτηρίας από το αορτικό τόξο.
RPA: Right Pulmonary Artery
AO: Aorta
RCC: Right Common Carotid
LPA: Left Pulmonary Artery
LBA: Left Brachiocephalic Artery