ΔΙΑΓΝΩΣΤΙΚΗ ΠΡΟΣΕΓΓΙΣΗ ΗΠΑΤΙΚΩΝ ΑΠΟΣΤΗΜΑΤΩΝ ΜΕ ΧΡΗΣΗ ΑΞΟΝΙΚΗΣ ΤΟΜΟΓΡΑΦΙΑΣ

Γεωργία Φούντα, Παναγιωτοπούλου Αθηνά
Ακτινολογικό τμήμα, Γενικό Νοσοκομείο Μεσολογγίου «Χατζηκώστα»

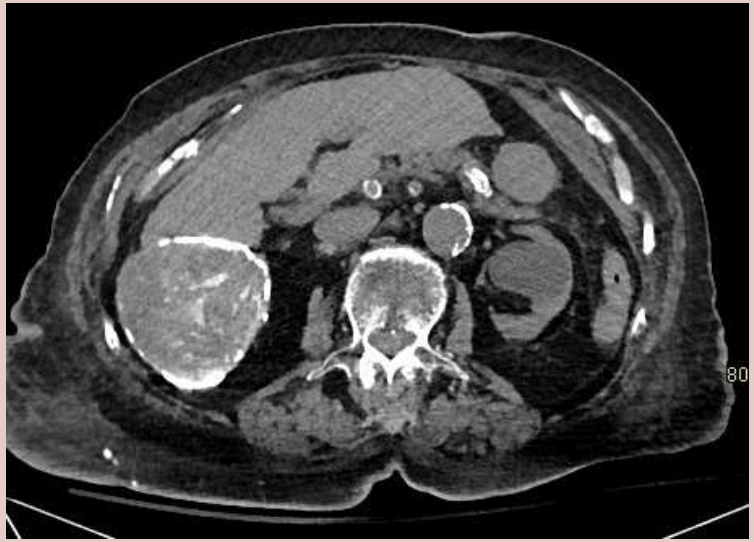

ΕΚΠΑΙΔΕΥΤΙΚΟΙ ΣΤΟΧΟΙ

- Τα ηπατικά αποστήματα μπορεί να προέλθουν από διαφορετικούς μικροοργανισμούς και η απεικόνιση είναι απαραίτητη για τη διάγνωση και τον χαρακτηρισμό τους.
- Σκοπός της εκπαιδευτικής μας εργασίας είναι:

-Κατηγοριοποίηση των ηπατικών αποστημάτων σε πυογόνα, αμοιβαδικά, παρασιτικά και μυκητιακά.
-Παρουσίαση των βασικών απεικονιστικών χαρακτηριστικών των ηπατικών αποστημάτων στην αξονική τομογραφία.
-Παρουσίαση διαφοροδιαγνωστικού αλγορίθμου και θεραπευτικής προσέγγισης των περιστατικών.

ΥΛΙΚΟ

Σε αυτή την εκπαιδευτική εργασία παρουσιάζονται περιστατικά ασθενών που υποβλήθηκαν σε αξονική τομογραφία κοιλίας και αναδείχθηκε η παρουσία ηπατικού αποστήματος. Αναλύεται η διαγνωστική προσέγγιση και παρουσιάζεται η θεραπευτική αντιμετώπιση για κάθε περίπτωση.

1.Πυογόνα (βακτηριακά) αποστήματα

- **Αιτιολογία**

πολυμικροβιακή λοίμωξη, συχνά παθογόνα E. coli, Klebsiella pneumoniae, Streptococcus, αναερόβια.

- **Παθοφυσιολογία**

διασπορά μέσω των χοληφόρων (συχνότερη), πυλαίας κυκλοφορίας από ενδοκοιλιακή εστία, αιματογενώς ή μετά από τραύμα/επεμβάσεις.

- **Απεικόνιση CT με σκιαγραφικό (πυλαία φάση)**

➢ υπόπυκνη συλλογή με **κεντρική νέκρωση** και περιφερική **δακτυλιοειδή πρόσληψη**

➢ "**double target sign**":η υπόπυκνη περιοχή περιβάλλεται από έναν ενισχυόμενο δακτύλιο (αποστηματική μεμβράνη), και εξωτερικά από έναν μη ενισχυόμενο δακτύλιο (οίδημα παρεγχύματος)

➢ "**cluster sign**": συρροή πολλαπλών μικρώ αποστημάτων που σχηματίζουν ένα μεγάλο απόστημα.

➢ υγραερικό επίπεδο ή φυσαλίδες **αέρα** εντός της κοιλότητας.

➢ αυξημένο **οίδημα** και παχύνσεις γύρω από τη βλάβη.

➢ **θρόμβωση** πυλαίας ή ηπατικής φλέβας.

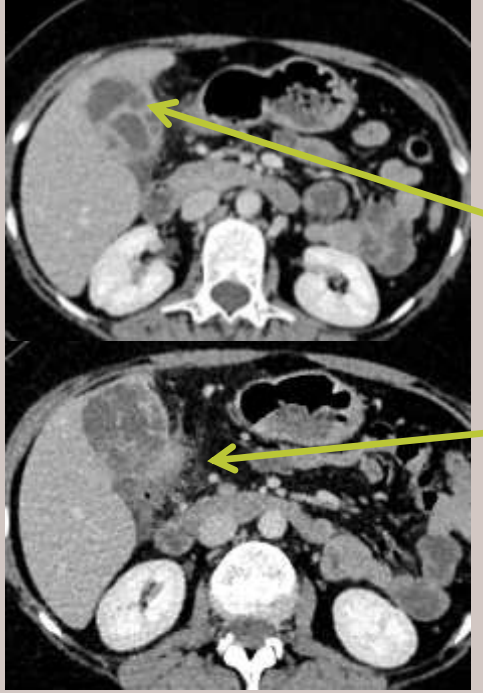

Περιχολοκυστικό απόστημα σε γυναίκα 39 ετών με Murphy sign (+) και εμπύρετο. CT κοιλίας με σκιαγραφικό στην πυλαία φάση ανέδειξε υπόπυκνη περιοχή (**απόστημα**) με τοιχωματική ενίσχυση πέριξ της χοληδόχου κύστης. Συνυπάρχει **οίδημα και ασαφοποίηση** του παρεγχύματος και του επιχώριου κυτταρολιπώδους ιστού. Αντιμετωπίστηκε με αντιβιοτική αγωγή και σε δεύτερο χρόνο χολοκυστεκτομή.

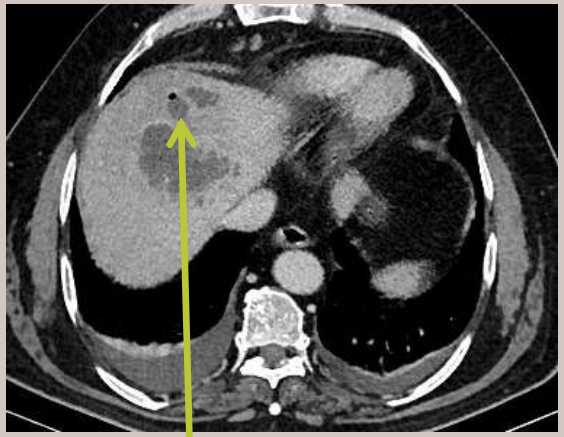

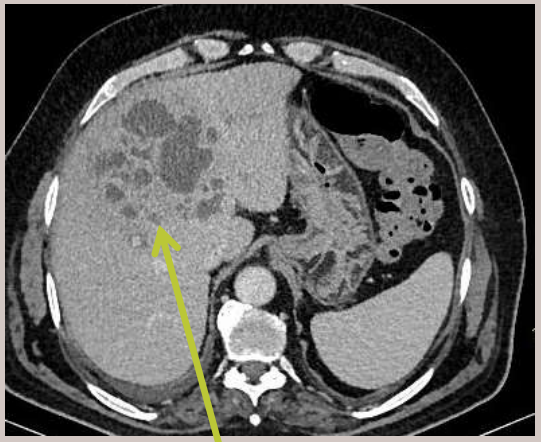

Ηπατικό απόστημα από εντερόκοκκο σε άνδρα 70 ετών με κοιλιακό άλγος και εμπύρετο από 5ημέρου. CT κοιλίας με σκιαγραφικό στην πυαλαία φάση ανέδειξε πολλαπλές μικρές υπόπυκνες περιοχές που σχηματίζουν ένα μεγαλύτερο απόστημα-**cluster sign**. Συνυπάρχει **φυσαλίδα αέρα** εντός της αποστηματικής κοιλότητας. Έγινε παροχέτευση του αποστήματος και θεραπεία με αντιβιοτική αγωγή.

2. Αμοιβαδικά αποστήματα

- Αιτιολογία

Entamoeba histolytica, συχνά μετά από εντερική λοίμωξη, σε ενδημικές περιοχές και ταξιδιώτες

- Παθοφυσιολογία

αιματογενής διασπορά μέσω πυλαίας κυκλοφορίας από το παχύ έντερο

- Απεικόνιση

➢ συνήθως **μονήρες**, στον δεξιό λοβό
➢ **ομοιογενώς υπόπυκνη** βλάβη στρογγυλή ή ωοειδής
➢ **λεπτό**, ομοιογενώς ενισχυόμενο τοίχωμα
➢ '**central dot sign**': υπέρπυκνη εστιακή περιοχή εντός της υπόπυκνης

3. Παρασιτικά αποστήματα

- Αιτιολογία

Echinococcus granulosus — δημιουργεί κύστεις που μπορεί να επιμολυνθούν και να συμπεριφέρονται σαν απόστημα

- Παθοφυσιολογία

ρήξη ή επικοινωνία της κύστης με χοληφόρα → επιμόλυνση

- Απεικόνιση

➢ **πάχυνση τοιχώματος** κύστης
➢ **υγραερικό** επίπεδο
➢ διαταραχή της εσωτερικής δομής "daughter cysts"
➢ **περιφερική ενίσχυση** σε ενεργό φλεγμονή
➢ '**water-lily sign**': αποκόλληση της μεμβράνης από το τοίχωμα
➢ +/- επασβεστώσεις σε χρόνιες κύστεις

4. Μυκητιακά αποστήματα

- Αιτιολογία

συνήθως Candida σε ασθενείς με ανοσοκαταστολή, αιματολογικές κακοήθειες, χημειοθεραπεία ή παρατεταμένη νοσηλεία

- Παθοφυσιολογία

αιματογενής διασπορά

- Απεικόνιση

➢ **πολλαπλές μικρές** εστίες, παρά ένα μεγάλο απόστημα
➢ "**bull's-eye**" ή "**target lesion**" εμφάνιση
➢ στα όψιμα στάδια μπορεί να δημιουργηθούν μεγαλύτερες συλλογές τύπου αποστήματος

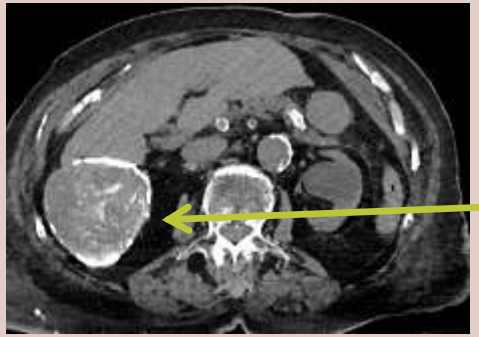

Εχινόκοκκος κύστη (χρόνια) σε γυναίκα 84 ετών. Υπερηχοτομογραφία κοιλίας ανέδειξε ως τυχαίο εύρημα βλάβη με αποτιτανωμένο τοίχωμα και **ακουστική σκιά**. CT κοιλίας χωρίς σκιαγραφικό. **Εχινόκοκκος κύστη** στο δεξιό λοβό του ήπατος με αποτιτανωμένο τοίχωμα. Δεν απαιτείται θεραπεία / τυχαίο εύρημα.

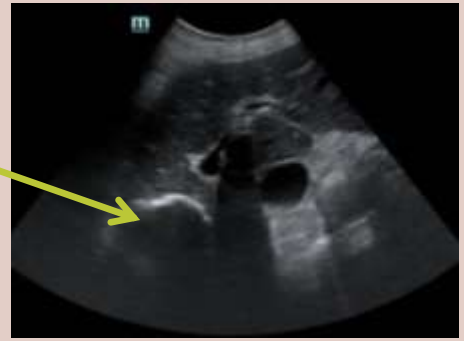

ΣΥΜΠΕΡΑΣΜΑ

Τα ηπατικά αποστήματα αποτελούν μια οντότητα που καλείται συχνά να διαγνώσει ο ακτινολόγος. Η εξοικείωση με τους διάφορους τύπους των ηπατικών αποστημάτων και τα ειδικά απεικονιστικά χαρακτηριστικά του καθενός, συμβάλλουν στην βέλτιστη αντιμετώπιση του ασθενούς.

ΒΙΒΛΙΟΓΡΑΦΙΑ

- Malekzadeh, S., Widmer, L., Salahshour, F. et al. Typical imaging finding of hepatic infections: a pictorial essay. Abdom Radiol 46, 544–561 (2021). https://doi.org/10.1007/s00261-020-02642-z
- Alsaif, Hind S., et al. “CT Appearance of Pyogenic Liver Abscesses Caused by Klebsiella Pneumoniae.” Radiology, vol. 260, no. 1, 1 July 2011, pp. 129–138, pubmed.ncbi.nlm.nih.gov/21460028/, https://doi.org/10.1148/radiol.11101876. Accessed 12 Jan. 2022.
- Syed, Mohammed Aejaz, et al. “Portal and Hepatic Vein Thrombosis in Liver Abscess: CT Findings.” European Journal of Radiology, vol. 61, no. 3, 11 Dec. 2006, pp. 513–519, www.sciencedirect.com/science/article/abs/pii/S0720048X06005109, https://doi.org/10.1016/j.ejrad.2006.11.022.
- Priyadarshi RN, Sherin L, Kumar R, Anand U, Kumar P. CT of amebic liver abscess: different morphological types with different clinical features. Abdom Radiol (NY). 2021 Sep;46(9):4148-4158. doi: 10.1007/s00261-021-03093-w. Epub 2021 Apr 24. PMID: 33893854; PMCID: PMC8067789.
- Hasan S, Fearn R. Fungal liver abscess in an immunocompetent patient who underwent repeated ERCPs and subtotal cholecystectomy. BMJ Case Rep. 2018 Feb 15;2018:bcr2017222013. doi: 10.1136/bcr-2017-222013. PMID: 29449266; PMCID: PMC5836631.
- Usuda D, Tsuge S, Sakurai R, Kawai K, Matsubara S, Tanaka R, Suzuki M, Takano H, Shimozawa S, Hotchi Y, Tokunaga S, Osugi I, Katou R, Ito S, Mishima K, Kondo A, Mizuno K, Takami H, Komatsu T, Oba J, Nomura T, Sugita M. Amebic liver abscess by Entamoeba histolytica. World J Clin Cases. 2022 Dec 26;10(36):13157-13166. doi: 10.12998/wjcc.v10.i36.13157. PMID: 36683647; PMCID: PMC9851013.