ΠΑΡΟΥΣΙΑΣΗ ΠΕΡΙΣΤΑΤΙΚΟΥ ΣΤΡΩΜΑΤΙΚΟΥ ΟΓΚΟΥ ΤΟΥ ΓΑΣΤΡΕΝΤΕΡΙΚΟΥ (GIST) ΣΕ ΝΕΑΡΗ ΓΥΝΑΙΚΑ.

Ευθυμία Γκουντούλα, Νικόλαος Καραπασιάς, Ορέστης Καραγκούνης, Φώτιος Κυρατζίδης, Ιδομενέας Κατσούλης, Νικόλαος Κατσίρης, Θεοδοσία Κοντάκη, Χριστόφορος Ποζουκίδης.

Ακτινολογικό Τμήμα Γ.Ν. Κοζάνης «Μαμάτσειο».

Θεματική Ενότητα: Πεπτικό

ΕΚΠΑΙΔΕΥΤΙΚΟΙ ΣΤΟΧΟΙ

- Η περιγραφή περιστατικού στρωματικού όγκου του ΓΕΣ (GIST) σε νεαρή γυναίκα & των απεικονιστικών χαρακτηριστικών του.

- Η ανάδειξη της καθοριστικής σημασίας της CT στην έγκαιρη διάγνωση & σταδιοποίηση.

- Προέρχονται από τα μεσεγχυματικά κύτταρα του Cajal.
- Συχνότεροι όγκοι των μεσεγχυματικών κυττάρων (1-2% όγκων του ΓΕΣ).
- Μέση ηλικία εμφάνισης: 60-65 έτη
- Μετάλλαξη KIT/*PDGFRA* (80-85%) - στην πλειοψηφία σποραδικά.
- KIT/*PDGFRA WT* (10-15%) – NF1, Carney-Stratakis Syndrome.

Εντόπιση:

1. Στόμαχος (60%)
2. Λεπτό Έντερο (30%)
3. Ορθοσιγμοειδές (6%)
4. Δωδεκαδάκτυλο (5%)
5. Οισοφάγος / Σκωληκοειδής Απόφυση (1%)
6. Εξωεντερική (<5%)

Ρυθμός Μίτωσης	Μέγεθος όγκου
≤5 ανά 5mm^3	≤2cm
	>2 - ≤5cm
	>5 - ≤10cm
	>10cm
>5 ανά 5mm^3	≤2cm
	>2cm - ≤5cm
	>5cm - ≤10cm

Κλινική εικόνα:

- Τυχαίο εύρημα σε όγκους μικρού μεγέθους
- Άτυπο κοιλιακό άλγος / αίσθημα δυσφορίας
- Αναιμία, κόπωση
- Αιματέμεση
- Μέλαινες κενώσεις
- Ψηλαφητή μάζα (>10cm)
- Συμπτώματα απόφραξης – οξεία κοιλία

Η ΣΥΜΠΤΩΜΑΤΟΛΟΓΙΑ ΕΞΑΡΤΑΤΑΙ ΑΠΟ ΤΗΝ ΕΝΤΟΠΙΣΗ

ΥΛΙΚΟ

- Γυναίκα 45 ετών με ελεύθερο ατομικό ιστορικό.
- Άλγος δεξιού υποχονδρίου από 3ημέρου, συνεχές, ανεξάρτητο των γευμάτων.
- Επιγαστραλγία από μηνός.
- Κλινική εξέταση: εντερικοί ήχοι παρόντες, σημείο Murphy θετικό.
- Εργαστηριακός έλεγχος: ήπια αναιμία, απουσία στοιχείων φλεγμονής.

Αποφασίστηκε η διενέργεια CT άνω και κάτω κοιλίας μετά από προετοιμασία με per os σκιαγραφικό, με iv σκιαγραφικό που οδήγησε στη διάγνωση.

ΑΠΕΙΚΟΝΙΣΤΙΚΑ ΣΗΜΕΙΑ - ΚΛΕΙΔΙΑ

- Υποστρόγγυλη, λοβωτή μάζα στο μείζον τόξο του στομάχου (προβάλλει ενδοαυλικά και εξωφυτικά) διαμέτρου ~ 5,80cm (↗)

- Πολλαπλοί διακριτοί & υπερπλαστικοί λεμφαδένες (ανώτεροι γαστρικοί, παρακαρδιακοί, παγκρεατοκολικοί, κατώτεροι γαστρικοί) (↗).

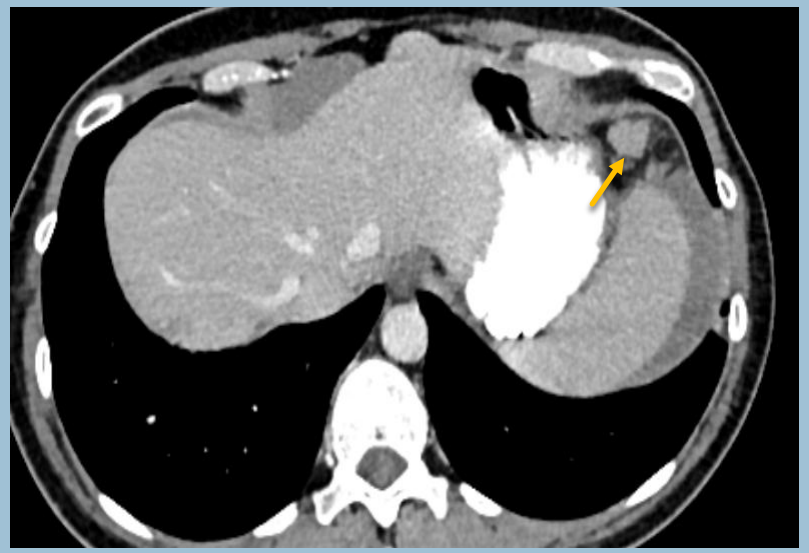

- Εμπλουτισμός μετά την iv έγχυση σκιαγραφικού με σημεία τήξης (↗).

- Ασκιτική συλλογή(↗).

Ετέθη η διάγνωση και η ασθενής παραπέμφθηκε για περαιτέρω αντιμετώπιση.

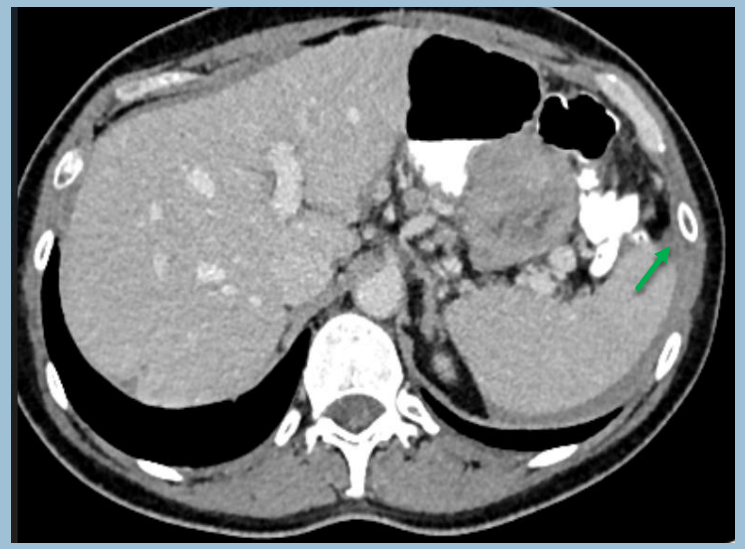

ΣΥΜΠΕΡΑΣΜΑΤΑ

- Οι στρωματικοί όγκοι του ΓΕΣ παρόλο που είναι σπάνιοι χρειάζεται να περιλαμβάνονται στην διαφοροδιάγνωση του κοιλιακού άλγους.
- Η CT άνω και κάτω κοιλίας αποτελεί την εξέταση εκλογής στη σταδιοποίηση του όγκου και αποτελεί καθοριστικό εργαλείο στην πρόγνωση.
  - Συμβάλει στη γρήγορη και έγκαιρη διάγνωση παρέχοντας χρήσιμες πληροφορίες σχετικά με τα μορφολογικά χαρακτηριστικά του όγκου, την έκταση αυτού και τις πιθανές μεταστάσεις.

ΒΙΒΛΙΟΓΡΑΦΙΑ:

1. **Gaillard, F., Silverstone, L., Le, L., et al.** (2025, July 22). *Gastrointestinal stromal tumor*. Radiopaedia.
2. **Inoue, A., Ota, S., Yamasaki, M., Batsaikhan, B., Furukawa, A., & Watanabe, Y.** (2022). *Gastrointestinal stromal tumors: A comprehensive radiological review*. **Japanese Journal of Radiology, 40**, 1105–1120.
3. **Lau, S., Tam, K. F., Kam, C. K., Lui, C. Y., Siu, C. W., Lam, H. S., & Mak, K. L.** (2004). *Imaging of gastrointestinal stromal tumour (GIST)*. **Clinical Radiology, 59**(6), 487–498.
4. **Parab, T. M., DeRogatis, M. J., Boaz, A. M., Grasso, S. A., Issack, P. S., Duarte, D. A., Urayeneza, O., Vahdat, S., Qiao, J.-H., & Hinika, G. S.** (2019). *Gastrointestinal stromal tumors: A comprehensive review*. **Journal of Gastrointestinal Oncology, 10**(1), 144–154.
5. **Serrano, C., Martín-Broto, J., Asencio-Pascual, J. M., López-Guerrero, J. A., Rubió-Casadevall, J., Bagué, S., García-del-Muro, X., Fernández-Hernández, J. Á., Herrero, L., López-Pousa, A., Poveda, A., & Martínez-Marín, V., on behalf of GEIS.** (2023). *2023 GEIS guidelines for gastrointestinal stromal tumors*. **Therapeutic Advances in Medical Oncology, 15**, 1–18.
6. **Tirumani, S. H., Baheti, A. D., Tirumani, H., O'Neill, A., & Jagannathan, J. P.** (2017). *Update on gastrointestinal stromal tumors for radiologists*. **Korean Journal of Radiology, 18**(1), 84–93.