ΕΛΛΗΝΙΚΗ ΑΚΤΙΝΟΛΟΓΙΚΗ ΕΤΑΙΡΕΙΑ

24ο ΠΑΝΕΛΛΗΝΙΟ ΑΚΤΙΝΟΛΟΓΙΚΟ ΣΥΝΕΔΡΙΟ

11–14 ΔΕΚΕΜΒΡΙΟΥ 2025 | Ωδείο Αθηνών ΑΘΗΝΑ

Χτίζοντας γέφυρες με το Μέλλον

ΕΛΛΗΝΙΚΗ ΔΗΜΟΚΡΑΤΙΑ
2η Υ.ΠΕ. ΠΕΙΡΑΙΩΣ ΚΑΙ ΑΙΓΑΙΟΥ
ΓΕΝΙΚΟ ΝΟΣΟΚΟΜΕΙΟ ΧΙΟΥ «ΣΚΥΛΙΤΣΕΙΟ»

Ισχαιμία επικουρικού σπληνιδίου ως σπάνιο αίτιο οξέος κοιλιακού άλγους

Λ. Μπουμπάρης[1], Μ.Η. Παντούλα[1], Π. Τσακός[2], Έ. Αλεξάνδρου[2], Α. Αθανασίου[2], Μ. Βερνίκος[2], Μ. Φλέσσας[2], Γ. Παναγή[1]

[1] Τμήμα Ακτινολογίας, Γενικό Νοσοκομείο Χίου «Σκυλίτσειο»
[2] Τμήμα Χειρουργικής, Γενικό Νοσοκομείο Χίου «Σκυλίτσειο»

Εισαγωγή

- Το επικουρικό σπληνίδιο (accessory spleen, splenule) αποτελεί συχνή ανατομική παραλλαγή (10–16%)
- Συνήθως είναι ασυμπτωματικό, αλλά σπάνια μπορεί να προκαλέσει συμπτώματα όταν επιπλακεί (θρόμβωση, συστροφή, ισχαιμία, αιμορραγία) και να αποτελέσει επείγουσα χειρουργική κατάσταση
- Σε περιπτώσεις ισχαιμίας, η απεικόνιση συχνά καθοδηγεί την απόφαση για χειρουργική εκτομή ώστε να αποφευχθούν περαιτέρω επιπλοκές

Εκπαιδευτικοί Στόχοι

- Παρουσίαση σπάνιου περιστατικού ισχαιμίας επικουρικού σπλήνα σε νεαρή γυναίκα
- Ανάδειξη της συμβολής του υπερηχογραφήματος και της αξονικής τομογραφίας

Μέθοδοι και Υλικά

- Γυναίκα 20 ετών με οξύ άλγος αριστερού λαγονίου βόθρου, διάρκειας 5 ωρών
- Λευκοκυττάρωση 12.900/μL (ουδετερόφιλα 91,7%), φυσιολογική CRP

Αποτελέσματα (Ι)

Υπερηχογράφημα & Doppler:

1. Τριγωνικό μόρφωμα στον αριστερό λαγόνιο βόθρο (ΑΛΒ) με ηχοδομή παρόμοια του σπληνός
2. Απουσία ροής στα τροφοφόρα αγγεία της πύλης
3. Μετεγχειρητική πορεία: ομαλή, πλήρης υποχώρηση συμπτωμάτων

Αξονική Τομογραφία με έγχυση σκιαγραφικού μέσου:

1. Μόρφωμα διαστάσεων 50×74×76 mm, πυκνότητας 50 HU
2. Απουσία σκιαγραφικής ενίσχυσης παρεγχύματος και αγγείων πύλης → ισχαιμικό επικουρικό σπληνίδιο

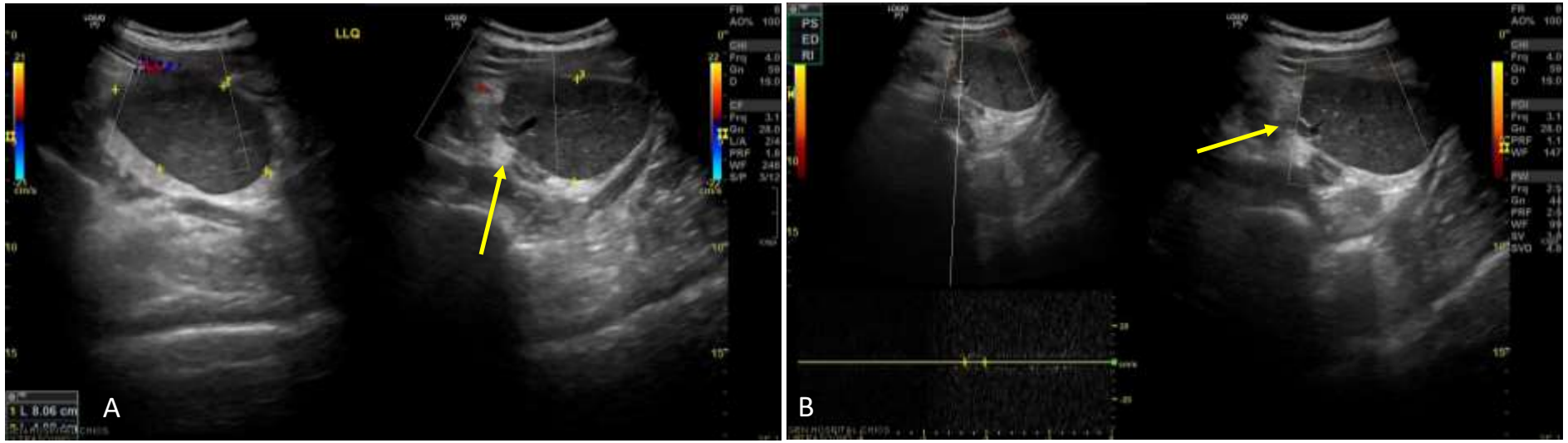

Εικ. 1 (Α,Β): Υπερηχογράφημα κοιλίας (χρήση έγχρωμου Doppler) με ανάδειξη απουσίας αγγειακής ροής στο επικουρικό σπληνίδιο (κίτρινα βέλη)

Εικ 2: Ισχαιμικό επικουρικό σπληνίδιο σε εγκάρσιο επίπεδο (Α), στεφανιαίο επίπεδο (Β) και οβελιαίο επίπεδο (Γ) σε αρτηριακή φάση

Αποτελέσματα (ΙΙ)

<u>Αξονική Τομογραφία με έγχυση σκιαγραφικού μέσου:</u>

- Μόρφωμα διαστάσεων 50×74×76 mm, πυκνότητας 50 HU
- Απουσία σκιαγραφικής ενίσχυσης παρεγχύματος και αγγείων πύλης → ισχαιμικό επικουρικό σπληνίδιο
- Ελάχιστο υγρό στο δουγλάσειο χώρο

Εικ 3: Ισχαιμικό επικουρικό σπληνίδιο (κίτρινοι κύκλοι) σε εγκάρσιο επίπεδο (Α), στεφανιαίο επίπεδο (Β) και οβελιαίο επίπεδο (Γ) σε καθυστερημένη φλεβική φάση

<u>Χειρουργική εκτομή</u>

- Επικουρικό σπληνίδιο σε ισχαιμία
- Αιμάτωση από έκτοπα σπληνικά αγγεία
- Θεραπεία: απολίνωση & εκτομή
- Ιστολογικό πόρισμα: σπληνικός ιστός με ισχαιμική αλλοίωση και ινωτική αναδιοργάνωση

Εικ. 4: Ανεύρεση και παρασκευή εκτόπου σπληνιδίου

Εικ. 5: Εκτομή σπληνιδίου

Συμπεράσματα

- Η ισχαιμία επικουρικού σπληνιδίου αποτελεί σπάνια αιτία οξέος κοιλιακού άλγους
- Ο συνδυασμός υπερηχογραφήματος και Υπολογιστικής Τομογραφίας είναι καθοριστικά στην ανάδειξη ισχαιμίας, στην οριστική διάγνωση και στον προεγχειρητικό σχεδιασμό
- Η έγκαιρη χειρουργική αντιμετώπιση οδηγεί σε πλήρη ίαση

Βιβλιογραφία

- Multimodality imaging of developmental splenic anomalies: tips and pitfalls
- Wong, A. et al., Clinical Radiology, Volume 77, Issue 5, 319 – 325
- Xu, N., Xu, Y., & Zhu, Q. (2023). Radiologic Findings of Single Accessory Splenic Infarction in a Patient with Accessory Spleens in the Abdominal Cavity: A Case Report. *Medicina (Kaunas, Lithuania)*, *59*(4), 807. https://doi.org/10.3390/medicina59040807