ΣΠΛΗΝΩΣΗ:
ΕΝΑ ΕΝΔΙΑΦΕΡΟΝ ΑΠΕΙΚΟΝΙΣΤΙΚΟ ΕΥΡΗΜΑ

Καλοκαιρινού Μ [1], Φούρναρη Α [2], Σαββοπούλου Β [2], Καλπαξή Α [2], Πυθάρα Χ [2]

[1] Ακτινολογικό εργαστήριο Γ.Ν Κύμης
[2] Ακτινολογικό τμήμα Γ.Ν Ελευσίνας «Θριάσιο»

ΕΚΠΑΙΔΕΥΤΙΚΟΙ ΣΤΟΧΟΙ

- Η σπλήνωση αποτελεί καλοήθη κλινική οντότητα, η οποία οφείλεται σε ετερότοπη αυτόλογη μεταμόσχευση σπληνικού ιστού, συνήθως εντός της περιτοναϊκής κοιλότητας και σπανιότερα στον θώρακα ή τον υποδόριο ιστό.

- Συνήθως προκύπτει μετά από κοιλιακό τραύμα ή σπληνεκτομή με επιπολασμό από 16 έως 67%, ως αποτέλεσμα διασποράς σπληνικού ιστού στην περιτοναϊκή κοιλότητα, ο οποίος εγκαθίσταται και αναπτύσσει τοπική αιμάτωση.

- Η διαφορική διάγνωση (δδ) περιλαμβάνει τα επικουρικά σπληνίδια (σύνδρομο πολυσπληνίας) συγγενείς ανωμαλίες που συνήθως λαμβάνουν αρτηριακή αιμάτωση από τη σπληνική αρτηρία καθώς και κακοήθειες.

ΥΛΙΚΟ

Ασθενής 52 ετών με γνωστό ιστορικό τροχαίου ατυχήματος και σπληνεκτομής προ 20ετίας προσήλθε στο τμήμα επειγόντων περιστατικών λόγω κοιλιακού άλγους και πυρετού.

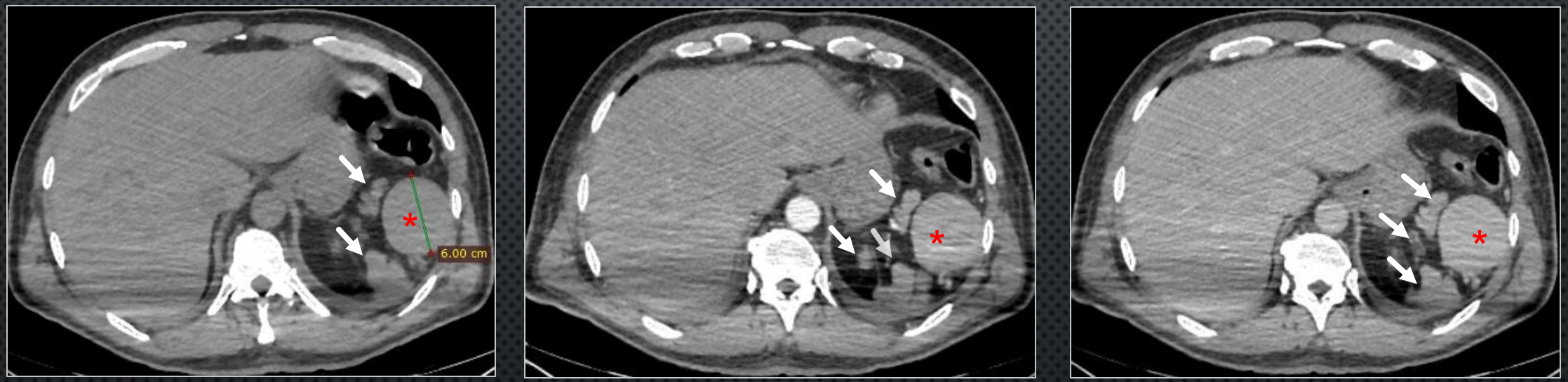

Εγκάρσια τομή αξονικής τομογραφίας σε παράθυρο μαλακών μορίων (α) πριν και (β) μετά την iv χορήγηση σκιαγραφικής ουσίας σε αρτηριακή και (γ) πυλαία φάση ανέδειξε πολλαπλές οζόμορφες αλλοιώσεις (λευκά βέλη) με παρόμοιο εμπλουτισμό (συμβατές με πολλαπλά σπληνίδια). Το μεγαλύτερο σπληνίδιο διαμέτρου 6 εκατ. (κόκκινος αστερίσκος) εντοπίστηκε στην ανατομική θέση του σπληνός.

ΥΛΙΚΟ

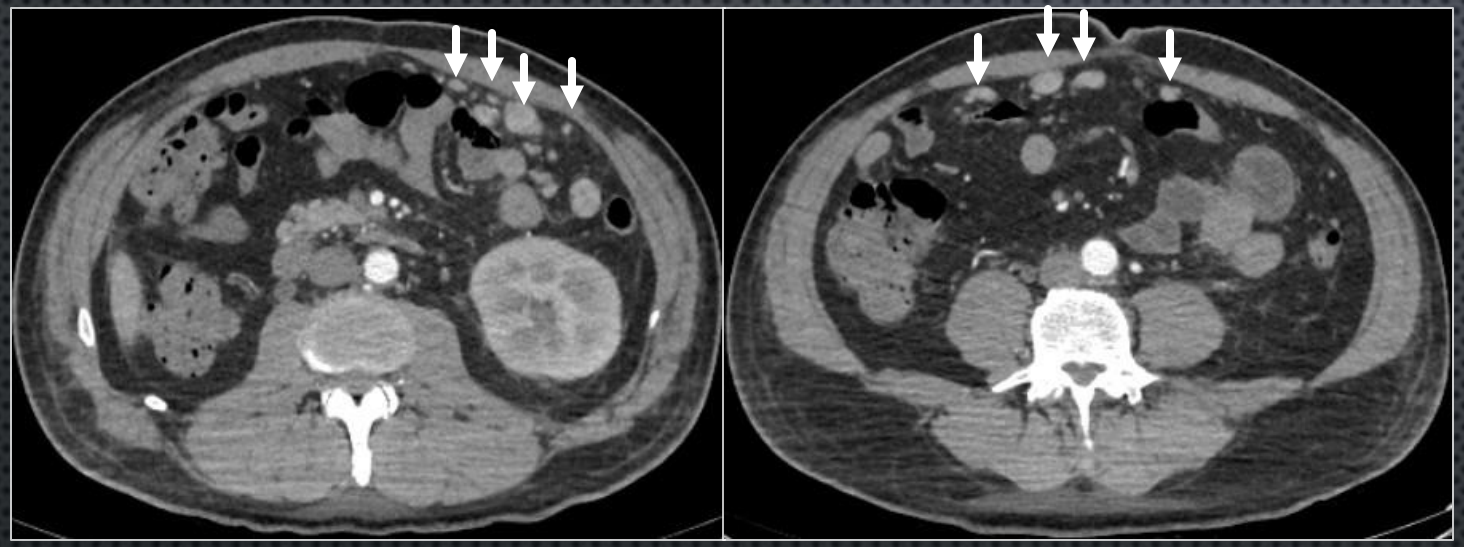

CT σε εγκάρσια τομή σε παράθυρο μαλακών μορίων μετά την iv χορήγηση σκιαγραφικής ουσίας σε αρτηριακή φάση ανέδειξε πολλαπλές μικρές οζόμορφες αλλοιώσεις (λευκά βέλη) ενδοπεριτοναϊκά, οπίσθια του πρόσθιου κοιλιακού τοιχώματος.

ΔΔ - επικουρικό σπληνίδιο

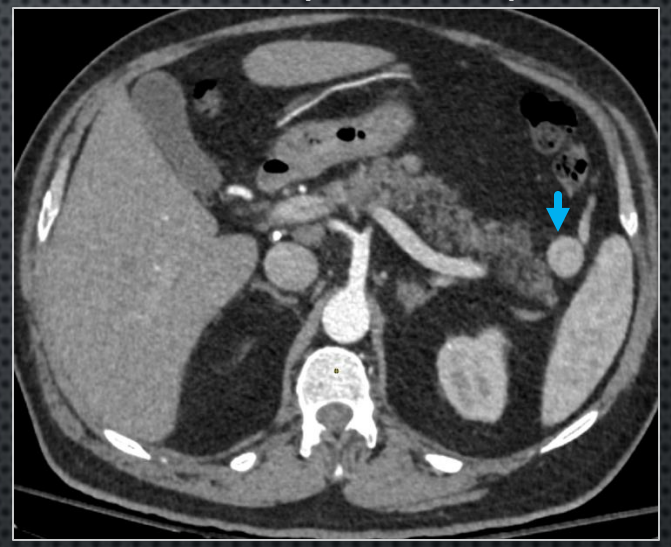

CT σε εγκάρσια τομή σε παράθυρο μαλακών μορίων μετά την iv χορήγηση σκιαγραφικής ουσίας σε αρτηριακή φάση ανέδειξε οζόμορφη αλλοίωση (μπλέ βέλος) σαφώς αφοριζόμενη, στον άνω πόλο του σπληνός.

ΣΥΜΠΕΡΑΣΜΑ

Η σπλήνωση, αν και καλοήθης και συνήθως ασυμπτωματική, μπορεί να προσομοιάζει κακοήθειες. Η αναγνώριση των χαρακτηριστικών απεικονιστικών ευρημάτων της, σε συνδυασμό με το ιστορικό τραύματος ή σπληνεκτομής, είναι ουσιώδης για τη σωστή διαφοροδιάγνωση, συμβάλλοντας λοιπόν στην αποφυγή περιττών επεμβατικών διαγνωστικών ή θεραπευτικών πράξεων.

ΒΙΒΛΙΟΓΡΑΦΙΑ

- Dimarco M, Putortì V, Arnone F, Cannella R, Giambelluca D, Midiri M. Imaging of intra-adbominal splenosis: what the radiologist needs to know. European Society of Radiology. 2019 Feb 18;
- Vernuccio F, Dimarco M, Porrello G, Cannella R, Cusmà S, Midiri M, et al. Abdominal splenosis and its differential diagnoses: What the radiologist needs to know. Current Problems in Diagnostic Radiology. 2021 Mar;50(2):229–35.
- Visalli G. Role of imaging in the diagnosis of splenosis. European Society of Radiology. 2022 Sep 5;