ΕΠΙΠΛΟΪΚΗ ΑΠΟΦΥΣΙΤΙΔΑ. ΑΠΕΙΚΟΝΙΣΤΙΚΗ ΔΙΑΦΟΡΟΔΙΑΓΝΩΣΗ ΣΕ ΑΞΟΝΙΚΗ ΤΟΜΟΓΡΑΦΙΑ ΕΠΑΝΑΣΤΑΔΙΟΠΟΙΗΣΗΣ.

Μαρία Μασσαρά, Αλέξανδρος Γεωργακόπουλος ,Βασιλική Ευσταθίου, Αθανασία Καλογιάννη, Αθανάσιος Τζιφής, Κωνσταντίνος Στεφανίδης

Ακτινολογικό τμήμα, Αντικαρκινικό Νοσοκομείο Μεταξά, Πειραιάς

ΕΚΠΑΙΔΕΥΤΙΚΟΙ ΣΤΟΧΟΙ:

Η επιπλοϊκή αποφυσίτιδα (ΕΑ) υποδηλώνει φλεγμονή των επιπλοϊκών αποφύσεων και αποτελεί σπάνια αλλά σημαντική αιτία οξέος κοιλιακού άλγους.

Κατηγοριοποιείται σε:

- πρωτοπαθή *(λόγω συστροφής ή θρόμβωσης της φλέβας της απόφυσης)*
- και δευτεροπαθή *(συνδεόμενη με υποκείμενες φλεγμονώδεις καταστάσεις όπως εκκολπωματίτιδα, σκωληκοειδίτιδα, παγκρεατίτιδα ή χολοκυστίτιδα)* [1,3,5].

Η διάγνωση βασίζεται στην αξονική τομογραφία, όπου εμφανίζεται μικρή, ωοειδής, λιπώδης βλάβη, προσθίως του κόλου, περιβαλλόμενη από λεπτό, υπέρπυκνο περίβλημα (hyperattenuating ring sign).

Συχνά συνοδεύεται από φλεγμονή του παρακείμενου μεσεντερίου και κεντρικό υπέρπυκνο σημείο (central dot sign) [2,4].

Μπορεί να παρουσιαστεί ασβεστοποίηση, θολερότητα περικολικού λίπους και ήπια πάχυνση του τοιχώματος του κόλου. Συχνότερα εντοπίζεται στο σιγμοειδές και κατιόν κόλον [4].

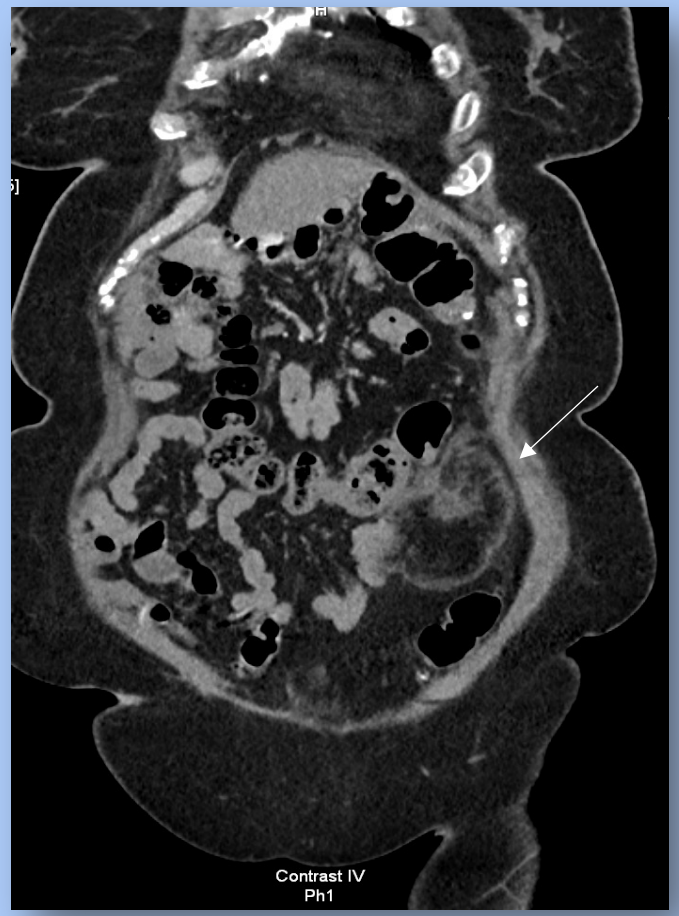

Η διαφορική διάγνωση περιλαμβάνει εκκολπωματίτιδα, σκωληκοειδίτιδα, περιτοναϊκή καρκινωμάτωση και λιποσάρκωμα [2,3,4,5].

Η ΕΑ είναι αυτοπεριοριζόμενη με τα απεικονιστικά ευρήματα να είναι δυνατόν να παραμένουν έως και 6 μήνες.
Η θεραπεία είναι συντηρητική, ***γι' αυτό η αυξημένη αναγνώριση είναι κρίσιμη για να αποφευχθούν περιττές χειρουργικές επεμβάσεις, νοσηλεία ή χρήση αντιβιοτικών, καθώς μπορεί να μιμηθεί άλλες αιτίες οξέος κοιλιακού πόνου*** [1,2,3].

ΥΛΙΚΟ:

Ασθενής 71 ετών με ιστορικό αδενοκαρκινώματος άντρου στομάχου (T2N0) υποβλήθηκε σε ρομποτική υφολική γαστρεκτομή και μερική δωδεκαδακτυλεκτομή, με αποκατάσταση κατά Roux en Y.

Η μετεγχειρητική πορεία της ασθενούς παρέμεινε χωρίς επιπλοκές.

Σε αξονική τομογραφία επανασταδιοποίησης, *αναδείχθηκε* ***εκτεταμένο αλλαντοειδές μόρφωμα με πυκνότητα λίπους και παρουσίας κάψας,*** *μεταξύ εντερικών ελίκων του εγκαρσίου κόλου και του πλάγιου κοιλιακού τοιχώματος αριστερά, με χαρακτήρες ενδεικτικούς επιπλοϊκής αποφυσίτιδας.*

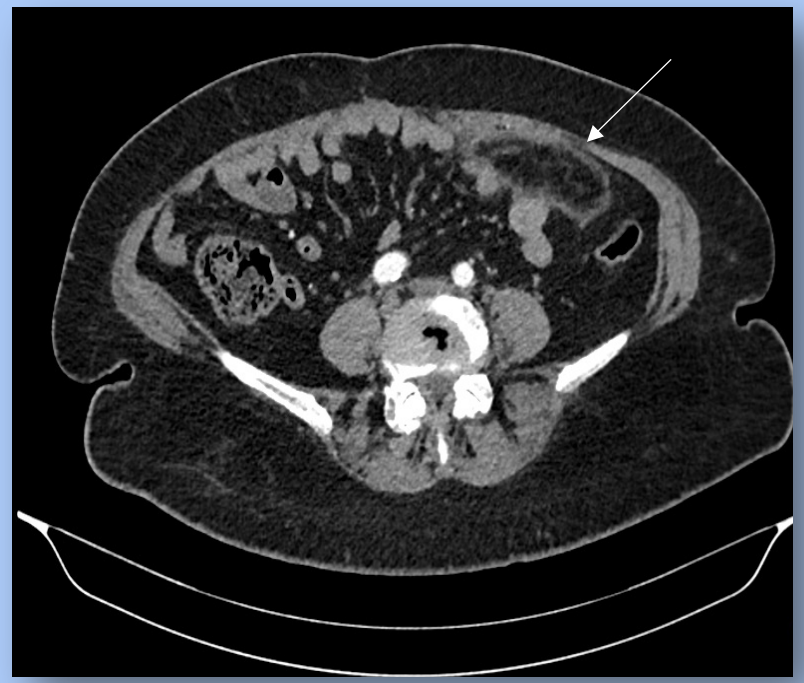

Κλινικά η ασθενής ανέφερε τοπική ευαισθησία και άλγος.

Σε επαναληπτική αξονική τομογραφία δεν αναδείχτηκε μεταβολή, επιβεβαιώνοντας την διάγνωση.

ΒΙΒΛΙΟΓΡΑΦΙΑ

1. Acevedo-Castillo CD, Macias-Cruz HM, Ramirez-Cisneros A, Bautista-Coronado UA, Moran-Guerrero JA, Guzman EA. Epiploic Appendagitis: Systematic Review of a Distinctive Pathology. *Am Surg*. 2024;90(11):3074-3081. doi:10.1177/00031348241256062
2. El-Sawaf Y, Alzayani S, Saeed NK, et al. Epiploic appendagitis: An overlooked cause of acute abdominal pain. *World J Gastroenterol*. 2025;31(32):109897. doi:10.3748/wjg.v31.i32.109897
3. Gaur S, Jawahar RP, Prasad R, Prabakaran M. Epiploic appendagitis - a rare cause of acute lower abdominal pain. *Radiol Case Rep*. 2021;16(5):1144-1147. Published 2021 Mar 10. doi:10.1016/j.radcr.2021.02.026
4. Giambelluca D, Cannella R, Caruana G, et al. CT imaging findings of epiploic appendagitis: an unusual cause of abdominal pain. *Insights Imaging*. 2019;10(1):26. Published 2019 Feb 22. doi:10.1186/s13244-019-0715-9
5. Almeida AT, Melão L, Viamonte B, Cunha R, Pereira JM. Epiploic appendagitis: an entity frequently unknown to clinicians--diagnostic imaging, pitfalls, and look-alikes. *AJR Am J Roentgenol*. 2009;193(5):1243-1251. doi:10.2214/AJR.08.2071