GISTs και Αξονική Τομογραφία: φάσμα απεικονιστικών ευρημάτων

Παπαδημητρίου Α., Παπαγιάννη Α., Τάρε Ε., Ζιβάνι Σ., Πιτσινή Σ., Μάντζιου Ε., Τσώκου Ε., Χαλαζωνίτης Α.
Ακτινοδιαγνωστικό Τμήμα ΓΝΑ "Αλεξάνδρα".

Σκοπός της μελέτης

Να εξεταστεί το φάσμα των απεικονιστικών ευρημάτων της αξονικής τομογραφίας σε στρωματικούς όγκους του ΓΕΣ (GIST) και να καθοριστούν τα βέλτιστα πρωτόκολλα απεικόνισης για τη διάγνωση, τη διαστρωμάτωση του κινδύνου και την παρακολούθηση της θεραπείας.

Τα GIST αντιπροσωπεύουν <1% όλων των νεοπλασμάτων του γαστρεντερικού συστήματος, ωστόσο αποτελούν τους συχνότερους μεσεγχυματικούς όγκους του πεπτικού σωλήνα.

Στην παρούσα μελέτη γίνεται ανάλυση των χαρακτηριστικών της αξονικής τομογραφίας στην απεικόνιση των GIST.

Αποτελέσματα

- Τα μικρά GIST (<5 cm) παρουσιάζουν ομοιογενή πυκνότητα μαλακού ιστού, με έντονη αρτηριακή σκιαγραφική ενίσχυση και σαφώς καθορισμένα όρια.

- Τα μεγάλα GIST (>5cm) αναπτύσσουν ετερογενή σκιαγραφική ενίσχυση με κεντρική νέκρωση (66-100%), αιμορραγικές εστίες και ακανόνιστα όρια.

Η εντόπιση αυτών επηρεάζει σημαντικά την πρόγνωση, καθώς τα γαστρικά GIST (περίπου 60% των περιπτώσεων) χαρακτηρίζονται από ενδιάμεση ενίσχυση και καλύτερη πρόγνωση, ενώ τα GIST του δωδεκαδακτύλου παρουσιάζουν συνήθως χαρακτηριστικά πρότυπα περιφερικής ενίσχυσης.

- Τα κύρια διαγνωστικά χαρακτηριστικά περιλαμβάνουν την **απουσία λεμφαδενοπάθειας, την υποβλεννογόνια προέλευση με εξωφυτική ανάπτυξη** και την **έντονη υπεραιμία με έκπλυση του σκιαγραφικού μέσου.**

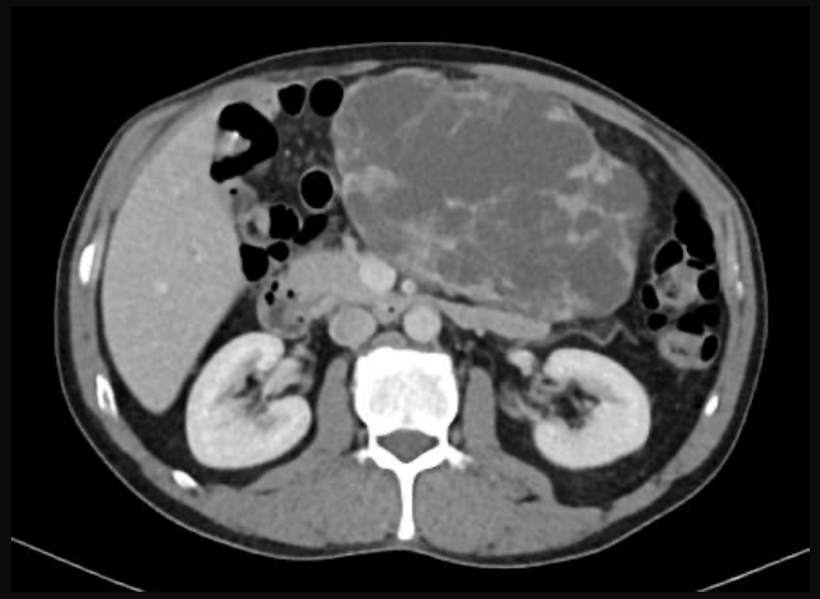

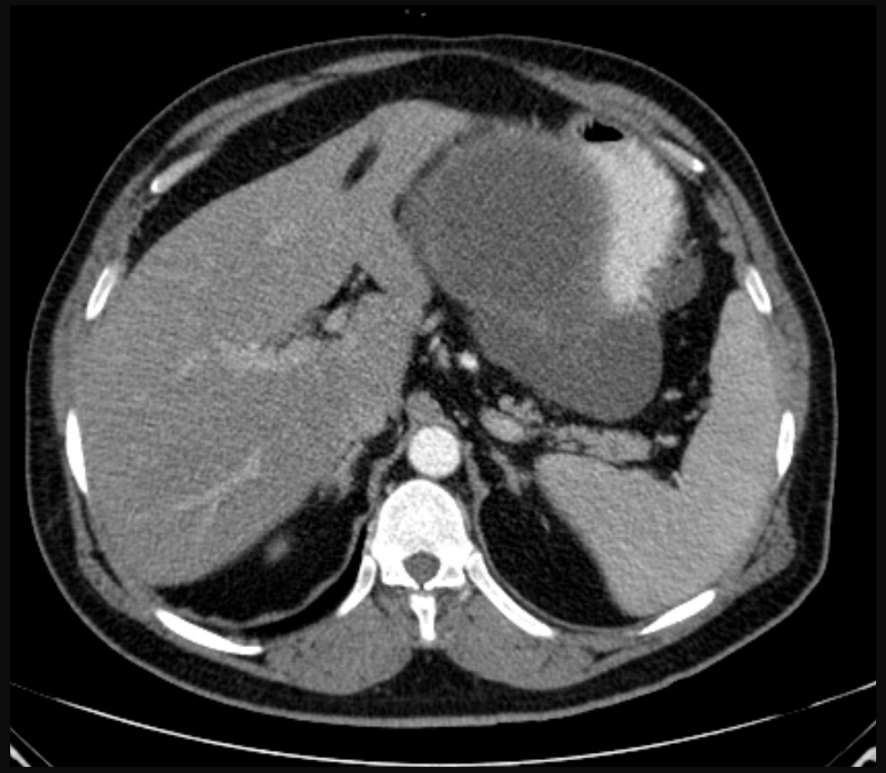
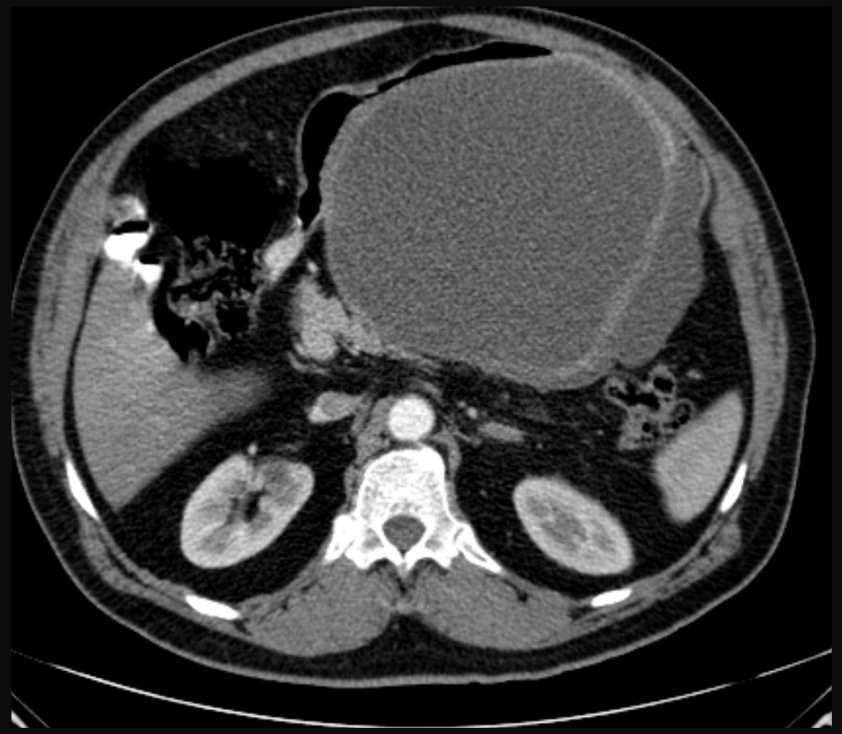

<u>Περιστατικό (Α, 58ετών):</u> ΑΤ + IV contrast: Ευμεγέθες μόρφωμα, με κατεξοχήν κυστικό στοιχείο αλλά και στοιχεία πυκνότητας μαλακού ιστού, κυρίως περιφερικά, φαίνεται να εξορμάται από την οπίσθια και κατώτερη πλευρά του στομάχου, με σκιαγραφική ενίσχυση των εσωτερικών διαφραγμάτων. Συνυπάρχουν μερικοί μικροί περιφερειακοί μεσεντερικοί λεμφαδένες.

	RECIST	CHOI
Complete Response (CR)	•Disappearance of all lesions •No new lesions	•Disappearance of all lesions •No new lesions
Partial Response (PR)	•Decrease in tumor size ≥ 30 •No new lesions •No PD of non-target lesions	•Decrease in tumor size ≥ 10% or decrease in tumor density ≥ 15% on CT •No new lesions •No PD of non-measurable lesions
Stable Disease (SD)	•Does not meet criteria for CR, PR or PD •No symptomatic deterioration attributed to tumor progression	•Does not meet criteria for CR, PR or PD •No symptomatic deterioration attributed to tumor progression
Progression of Disease (PD)	•Increase in tumor size ≥ 20% •New lesions	•Increase in tumor size ≥ 10% and does not meet PR criteria by tumor density •New lesions

*Όσον αφορά την παρακολούθηση της θεραπείας, τα κριτήρια Choi αποδεικνύονται ανώτερα από τα RECIST, καθώς ενσωματώνουν τις αλλαγές στην πυκνότητα, που προηγούνται της μείωσης του μεγέθους.

Lauretti, D. L., et al. "Multirow CT and CTA of Gastrointestinal Stromal Tumors (GIST): a review." European Congress of Radiology-ECR 2013, 2013.

Τα σύγχρονα πρωτόκολλα απεικόνισης στην αξονική τομογραφία με τα κριτήρια **Choi** επιτρέπουν τον ακριβή χαρακτηρισμό του GIST, την πρόγνωση του κινδύνου και την έγκαιρη ανίχνευση της αντίστασης στη θεραπεία. Η αναγνώριση των απεικονιστικών προτύπων που εξαρτώνται από το μέγεθος, τη θέση και τα χαρακτηριστικά της ανταπόκρισης επηρεάζει άμεσα τη διαχείριση των ασθενών στην σημερινή εποχή της στοχευμένης θεραπείας.

Βιβλιογραφία

1. Gong, J., Kang, W., Zhu, J. & Xu, J. (2012) ‘CT and MR imaging of gastrointestinal stromal tumor of stomach: a pictorial review’, *Quantitative Imaging in Medicine and Surgery*, 2(4), pp. 274–279. doi:10.3978/j.issn.2223-4292.2012.11.01.
2. Inoue, A., Ota, S., Yamasaki, M., Batsaikhan, B., Furukawa, A. & Watanabe, Y. (2022) ‘Gastrointestinal stromal tumors: a comprehensive radiological review’, *Japanese Journal of Radiology*, 40(11), pp. 1105-1120. doi: 10.1007/s11604-022-01305-x.
3. Serrano, C., Martín-Broto, J., Asencio-Pascual, J.M., López-Guerrero, J.A., Rubió-Casadevall, J., Bagué, S., García-del-Muro, X., Fernández-Hernández, J.Á., Herrero, L., López-Pousa, A., Poveda, A. & Martínez-Marín, V. (2023) ‘2023 GEIS Guidelines for gastrointestinal stromal tumors’, *Therapeutic Advances in Medical Oncology*, 15, pp. 1–18. doi: 10.1177/17588359231192388.
4. Sripathi, S., Rajagopal, K.V., Srivastava, R.K. & Ayachit, A. (2011) ‘CT features, mimics and atypical presentations of gastrointestinal stromal tumor (GIST)’, *Indian Journal of Radiology and Imaging*, 21(3), pp. 176–181. doi:10.4103/0971-3026.85364.
5. Lee, N.K., Kim, S., Kim, G.H., Jeon, T.Y., Kim, D.H., Jang, H.J. & Park, D.Y. (2010) ‘Hypervascular subepithelial gastrointestinal masses: CT-pathologic correlation’, *Radiographics*, 30(7), pp. 1915-1934. doi:10.1148/rg.307105028.
6. von Mehren, M., Kane, J.M., Riedel, R.F., Sicklick, J.K., Pollack, S.M., Agulnik, M., Bui, M.M., Carr-Ascher, J., Choy, E., Connelly, M. and Dry, S., 2022. NCCN guidelines® insights: gastrointestinal stromal tumors, version 2.2022: featured updates to the NCCN guidelines. *Journal of the National Comprehensive Cancer Network*, *20*(11), pp.1204-1214.