ΑΧΕΠΑ
ΠΑΝΕΠΙΣΤΗΜΙΑΚΟ ΓΕΝΙΚΟ ΝΟΣΟΚΟΜΕΙΟ ΘΕΣΣΑΛΟΝΙΚΗΣ

Διευθυντής: Παναγιώτης Πρασόπουλος, Καθηγητής Ακτινολογίας

Κήλες του κοιλιακού τοιχώματος με έγχρωμο υπερηχογράφημα: Σημεία, παγίδες και ο ρόλος του ακτινολόγου στα επείγοντα περιστατικά

Κουρδάκης Δημήτριος[1], Καρασακαλίδου Μαρία[1], Ζυγούρη Βασιλική[1], Σμιλίδης Ιωάννης[1], Μπαφίτης Βασίλειος[1], Παντολέων Αθηνά[1], Σαραφόπουλος Απόστολος[1], Πρασόπουλος Παναγιώτης[1]

[1] Εργαστήριο Κλινικής Ακτινολογίας, Πανεπιστημιακό Γενικό Νοσοκομείο Θεσσαλονίκης «ΑΧΕΠΑ»

Εκπαιδευτικοί στόχοι:

- Η παρουσίαση των υπερηχογραφικών ευρημάτων στις συχνότερες κήλες των κοιλιακών τοιχωμάτων και η ανάδειξη των σημείων που υποδηλώνουν πλήρη ή ατελή περίσφιξη.

Υλικό και Μέθοδοι:

- Μελετήθηκαν 11 ασθενείς (8 άνδρες και 3 γυναίκες) ηλικίας 37 έως 88 ετών που προσήλθαν στο τμήμα επειγόντων περιστατικών με κλινική ένδειξη περισφιγμένης κήλης: 4 βουβωνοκήλες, 1 μηροκήλη, 1 σπιγγέλειος κήλη, 2 ομφαλοκήλες και 3 μετεγχειρητικές κήλες της λευκής γραμμής.
- Οι εξετάσεις έγιναν με γραμμικούς transducer υψηλών συχνοτήτων >10MHz. Τα υπερηχογραφικά ευρήματα που αναδείχθηκαν και καταγράφηκαν ήταν: α) το περιεχόμενο του σάκου (λιπώδες ή εντερικό) και η παρουσία αντιδραστικού υγρού, β) το εύρος του αυχένα (στενό ή ευρύ) και ο περισταλτισμός των εντερικών ελίκων, γ) το πάχος του εντερικού τοιχώματος και των στοιβάδων του κηλικού σάκου, δ) η αγγείωση του εντερικού τοιχώματος ή του επίπλουν, ε) τα φάσματα ροής (κυματομορφές) και ο υπολογισμός του δείκτη αντίστασης R.I. κατά τον έλεγχο Doppler.

Αποτελέσματα:

- Από τους 11 ασθενείς, οι 7 είχαν περισφιγμένη κήλη, ενώ οι υπόλοιποι ατελώς περισφιγμένη κήλη η οποία ανατάχθηκε ύστερα από κατάλληλους χειρισμούς.
- Σε 9/11 ασθενείς αναδείχθηκε περιεχόμενο εντέρου στον κηλικό σάκο ενώ σε 2 ασθενείς λίπος.
- Παρουσία αντιδραστικής συλλογής αναδείχθηκε σε 7/11 ασθενείς.

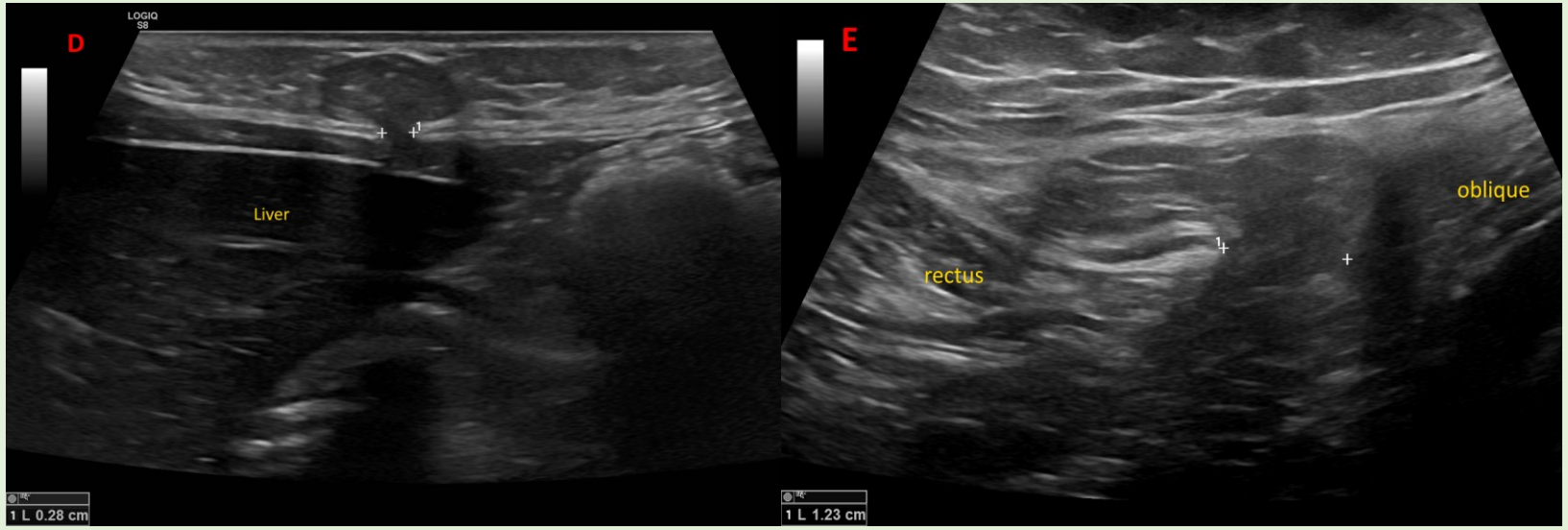

Α) Αριστερή βουβωνοκήλη με περιεχόμενο σιγμοειδές. Παρουσία αντιδραστικού υγρού πέριξ των παχυσμένων εντερικών ελίκων, Β) Κήλη λευκής γραμμής με εντερικό περιεχόμενο, C) Μηροκήλη με υγρό και πάχυνση τοιχώματος, D) Ομφαλοκήλη με περιεχόμενο λίπους, Ε) Κήλη Spiegel με περιεχόμενο λίπος

- Κατά τον Doppler έλεγχο αναδείχθηκε αγγείωση του κηλικού περιεχόμενου στους 10/11 ασθενείς. Στον ασθενή που δεν αναδείχθηκε αγγείωση, τα ευρήματα ισχαιμικής εντερικής νέκρωσης επιβεβαιώθηκαν κατόπιν λαπαροτομίας.
- Έγινε υπολογισμός του RI index σε 10 περιστατικά (6 με πλήρη περίσφιξη και 4 με ατελή περίσφιξη). Σε 9/10 ασθενείς ο δείκτης RI υπολογίσθηκε <0.7, τιμή που σύμφωνα με την διεθνή βιβλιογραφία αντιστοιχεί σε εντερικό τμήμα με αναστρέψιμη ισχαιμία. Σε 1 ασθενή με περισφιγμένη κήλη λευκής γραμμής ο δείκτης RI υπολογίστηκε >0.85 (τιμή που σύμφωνα με την βιβλιογραφία χαρακτηρίζεται από μεγάλη ειδικότητα για μη αναστρέψιμη ισχαιμία), εύρημα που επιβεβαιώθηκε κατόπιν ερευνητικής λαπαροτομίας.

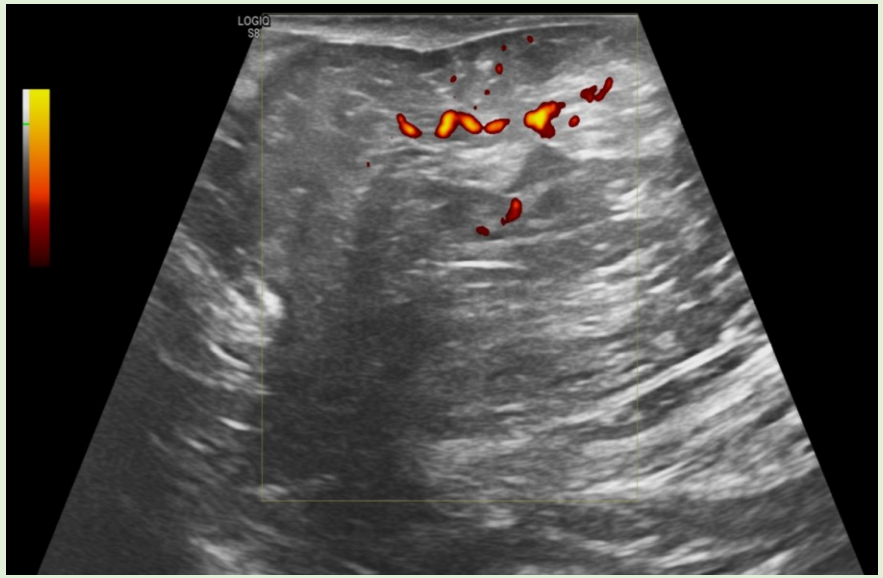

Ομφαλοκήλη χωρίς περίσφιξη με φυσιολογική αγγείωση

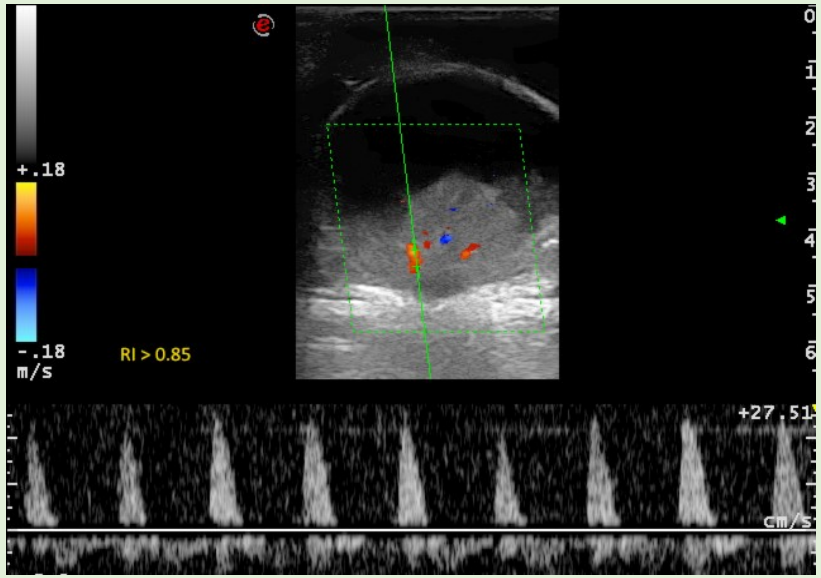

Περισφιγμένη κήλη λευκής γραμμής με R.I > 0.85 στον Doppler έλεγχο

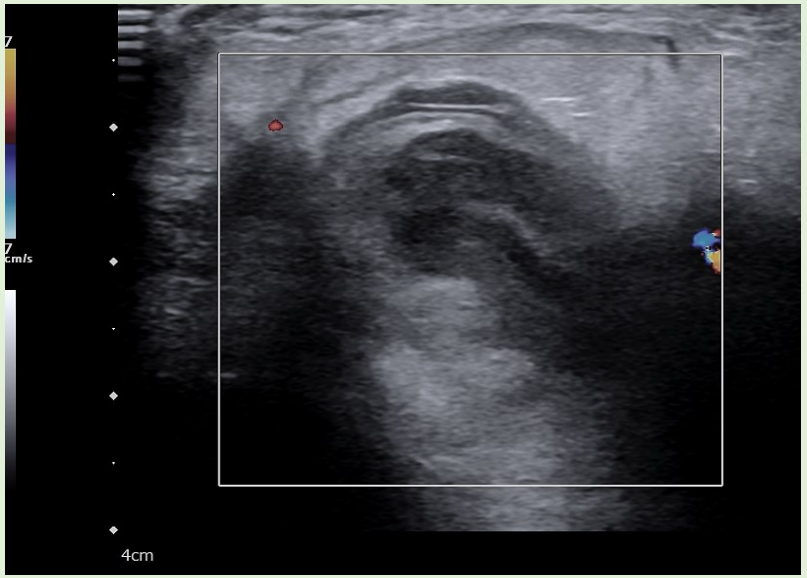

Περισφιγμένη βουβωνοκήλη με εντερικό περιεχόμενο και με απουσία αγγείωσης

Συζήτηση:

- Υπερηχογραφικά ευρήματα που συνηγορούν υπέρ της περίσφιξης και θα πρέπει να μας ανησυχήσουν: οιδηματώδες εντερικό τοίχωμα με πάχυνση του τοιχώματος >3mm με ή χωρίς αυξημένο περιεχόμενο ύδατος εντός των ελίκων, ρύπανση του μεσεντερίου λίπους, αυξημένη αγγείωση στον Doppler έλεγχο και παρουσία αντιδραστικής συλλογής ειδικότερα στις περιπτώσεις όπου το περιεχόμενο της περισφιγμένης κήλης είναι μόνο λίπος.
- Η απουσία εντερικής περίσταλσης δεν πρέπει να θεωρείται απόλυτο σημάδι πλήρους περίσφιξης διότι σε αρκετές περιπτώσεις ατελούς περίσφιξης δεν αναδεικνύεται περίσταλση. Παρόλα αυτά, αποτελεί αρνητικό προγνωστικό σημείο για εντερική ισχαιμία.
- Η απουσία αγγείωσης δεν αποτελεί πάντα σημάδι εγκατεστημένης ισχαιμίας. Σε περίπτωση μη ανάδειξης αγγείωσης στο περιεχόμενο του κηλικού σάκου καλό είναι να συναξιολογούνται και τα υπόλοιπα ευρήματα για να εξαχθούν ασφαλή συμπεράσματα. (παρουσία υγρού, πάχυνση εντερικού τοιχώματος).
- Μια τιμή cut-off του δείκτη R.I για τις περιπτώσεις που απαιτείται χειρουργείο ή όχι θεωρείται το 0,79 (ευαισθησία 87.5%, ειδικότητα 91.7%). Σε περιπτώσεις R.I > 0.85 θα πρέπει να λαμβάνεται υπόψη το ενδεχόμενο άμεσης χειρουργικής επέμβασης για να αντιμετωπιστεί πιθανή εντερική ισχαιμία.

1) Rettenbacher T, et al. Abdominal wall hernias: cross-sectional imaging signs of incarceration determined with sonography. AJR Am J Roentgenol. 2001
2) Argintaru N, et al. Diagnosis of a Strangulated Laparoscopic Incisional Hernia with Point-of-Care Ultrasonography. West J Emerg Med. 2015
3) Sadahiro Mori, et al. Pulsed Doppler Ultrasound Utility for Intestinal Obstruction: —Prediction of Ischemic Progression by Measurement of the Resistive Index of the Lesion—, Japanese Journal of Medical Ultrasound Technology, 2021