ΙΠΠΟΚΡΑΤΕΙΟ ΝΟΣΟΚΟΜΕΙΟ ΑΘΗΝΩΝ
ΑΚΤΙΝΟΔΙΑΓΝΩΣΤΙΚΟ ΤΜΗΜΑ

ΟΤΑΝ ΤΟ ΕΠΙΠΛΟΥΝ ΚΑΤΕΡΧΕΤΑΙ ΧΑΜΗΛΑ: ΑΠΕΙΚΟΝΙΣΤΙΚΟ ΔΙΛΗΜΜΑ ΣΕ ΕΜΦΡΑΚΤΟ ΜΕΙΖΟΝΟΣ ΕΠΙΠΛΟΟΥ

Γκαρούτσος Δημήτριος, Μπούζας Νικόλαος, Αχιλλέως Μιράντα, Ιεροδιακόνου Νικολέττα, Λιαρόπουλος Ιωάννης, Ηρακλέους Στέλιος, Στρουμπούλη Ευαγγελία, Τσακαλάκη Άννα

ΕΚΠΑΙΔΕΥΤΙΚΟΙ ΣΤΟΧΟΙ

Επιπλοϊκό έμφρακτο

- Αποτελεί σπάνια αιτία οξείας κοιλίας.
- Οφείλεται σε ισχαιμική νέκρωση τμήματος επιπλόου με δευτερογενή φλεγμονώδη αντίδραση.
- **Δευτερογενές επιπλοϊκό έμφρακτο**: κοιλιακό τραύμα, αγγειίτιδα, φλεγμονή του επιπλόου ή χειρουργείο.
- Εντοπίζεται συχνότερα δεξιά πιθανώς λόγω κινητικότητας και ανατομικών-αγγειακών ιδιαιτεροτήτων του μείζονος επιπλόου.
- **Κλινική εικόνα:** Οξύ εντοπισμένο κοιλιακό άλγος και ευαισθησία τυπικά στο δεξιό κάτω τεταρτημόριο της κοιλιάς χωρίς πυρετό, λευκοκυττάρωση ή γαστρεντερικά συμπτώματα.
- **Διαφορική διάγνωση**: οξεία σκωληκοειδίτιδα, επιπλοϊκή αποφυσίτιδα, λιποσάρκωμα, νέκρωση λίπους απο τραύμα ή παγκρεατίτιδα, σκληρυντική μεσεντερίτιδα, περιτοναϊκή καρκινωμάτωση σε πρώιμο στάδιο.
- Η αντιμετώπιση ειναι συνήθως συντηρητική.

ΥΛΙΚΟ

- Γυναίκα 52 ετών προσήλθε με **άλγος οξείας κοιλίας στον δεξιό λαγόνιο βόθρο,** χωρίς συνοδά συμπτώματα.
- **Από τον εργαστηριακό έλεγχο:** CRP:6mg/L, λευκοκύτταρα εντός φυσιολογικών ορίων.
- Διενεργήθηκε **υπερηχογράφημα** και **αξονική τομογραφία άνω-κάτω κοιλίας** η οποία ανέδειξε **σωληνοειδές μόρφωμα μήκος 7εκ στον ΔΛΒ με θολερότητα του πέριξ λίπους και φυσιολογική απεικόνιση της σκωληκοειδούς απόφυσης.**
- Η **διαφοροδιάγνωση** περιέλαβε επιπλοϊκό έμφρακτο, επιπλοϊκή αποφυσίτιδα, φλεγμονή υπεράριθμης σκωληκοειδούς απόφυσης ή άλλη φλεγμονώδη εξεργασία στον ΔΛΒ.
- Η ασθενής αρχικά αντιμετωπίστηκε **συντηρητικά**, ωστόσο **τρεις ημέρες αργότερα επανήλθε με επιδείνωση των συμπτωμάτων** και διενεργήθηκε επανέλεγχος με Αξονική Τομογραφία.
- Ακολούθησε **χειρουργική διερεύνηση όπου επιβεβαιώθηκε επιπλοϊκό έμφρακτο**.

Στεφανιαίες τομές ΑΤ με ενδοφλέβιο σκιαγραφικό μέσο σε φλεβική φάση

Υπερηχογράφημα
(9-3 Mhz)

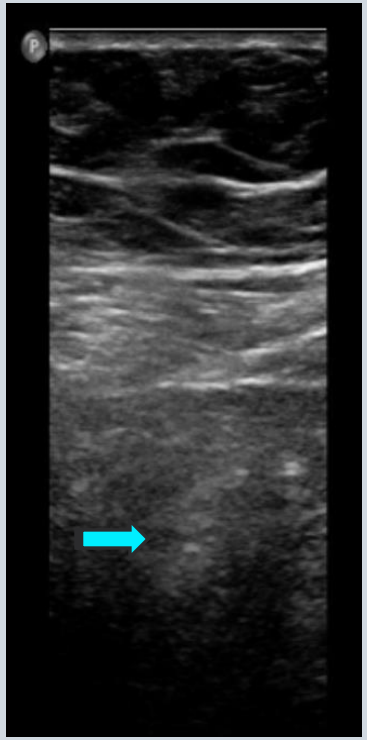

Εστιακή αύξηση ηχογένειας λίπους.

ΑΡΧΙΚΗ

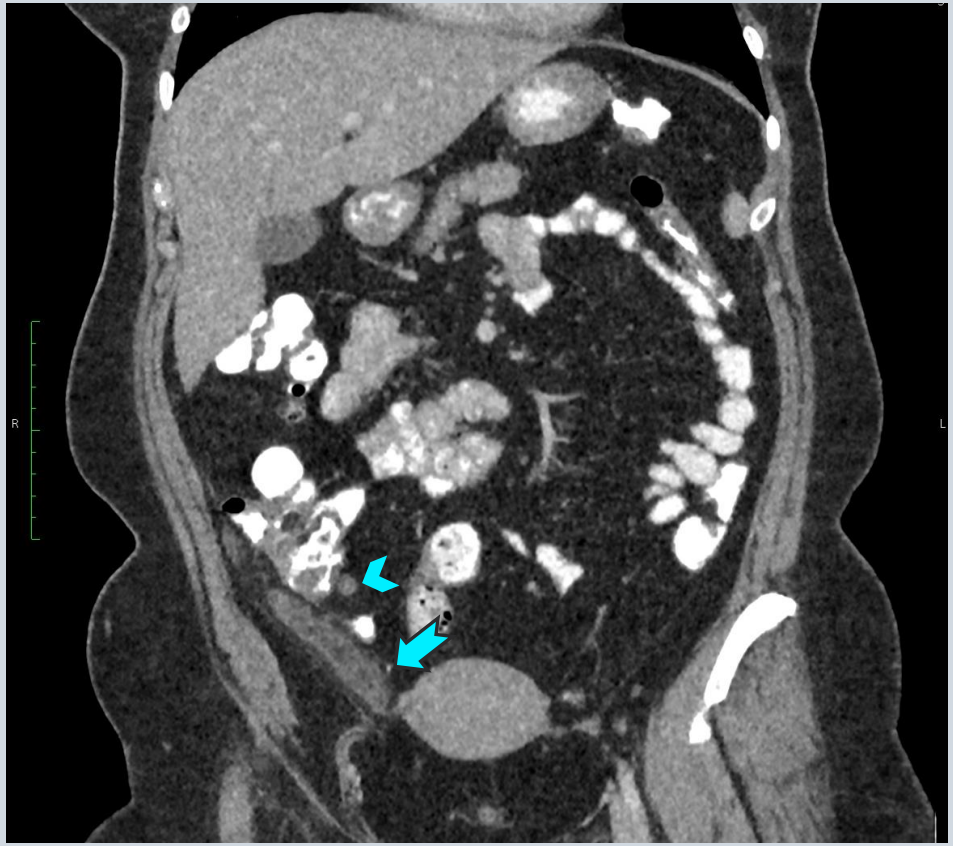

Βέλος: Σωληνοειδές μόρφωμα μήκους 7εκ. στον ΔΛΒ με θολερότητα του πέριξ λίπους.
Κεφαλή βέλους: Φυσιολογική σκωληκοειδής απόφυση.

ΤΡΕΙΣ ΗΜΕΡΕΣ ΜΕΤΑ

Μικρή επιδείνωση των ευρημάτων.
Επιχώρια πάχυνση τοιχώματος τυφλού.

Εγκάρσιες λήψεις

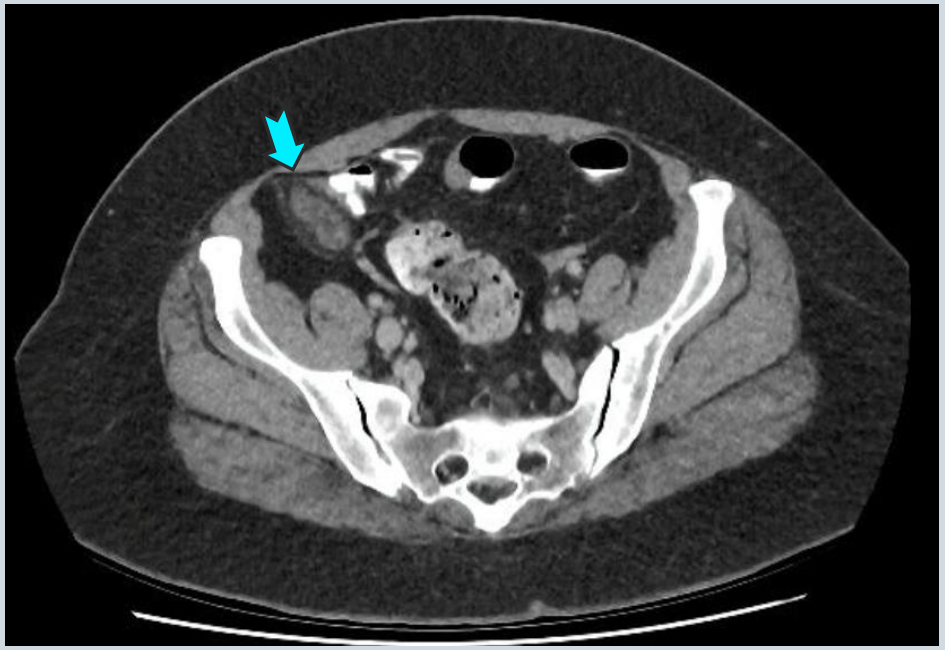

Μόρφωμα σε στενή ανατομική σχέση με το τυφλό.

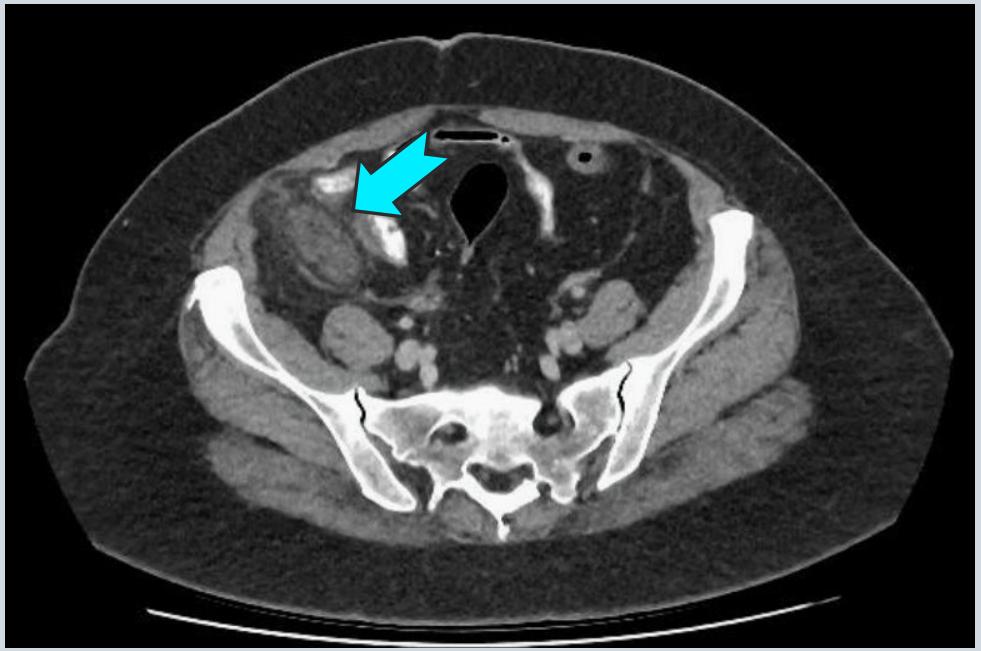

Αύξηση της φλεγμονώδους αντίδρασης στη περιοχή κατά τον επανέλεγχο.

Η αναγνώριση των χαρακτηριστικών CT ευρημάτων του επιπλοϊκού εμφράκτου και η στενή συσχέτιση με την κλινική πορεία επιτρέπουν την ορθή διαχείριση, αποφεύγοντας άσκοπη σκωληκοειδεκτομή, ενώ σε εμμένουσα συμπτωματολογία, η χειρουργική αντιμετώπιση μπορεί να είναι αναγκαία.

Βιβλιογραφία:

1. Zaheer A, Raman S. *Diagnostic Imaging: Gastrointestinal.* 4th ed. Philadelphia: Elsevier; 2022.
2. Ellen X. Sun, Junzi Shi and Jacob C. Mandell. *Core Radiology: A Visual Approach to Diagnostic Imaging.* 2nd ed. Cambridge: Cambridge University Press; 2021
3. Bashir, O. (n.d.). *Omental infarction | Radiology Reference Article |*