ΓΝΑ Ο ΕΥΑΓΓΕΛΙΣΜΟΣ

Εκκολπωματίτιδα ή όχι; Η δύσκολη τέχνη της υπερηχοτομογραφικής διαφορικής διάγνωσης στον αριστερό λαγόνιο βόθρο.

Συγγραφείς: Δημητροπούλου Π., Πάγκαλος Β., Αντωνάκου Ε., Σιέρρου Χ.Ι., Μπασαγιάννη Σ., Νικολοπούλου Ε.Α., Κουσούλης Γ., Κρατημένος Θ.

Εισαγωγή

Το οξύ άλγος στον αριστερό λαγόνιο βόθρο αποτελεί συχνό αίτιο παραπομπής των ασθενών για υπερηχοτομογραφικό έλεγχο σε επείγουσα βάση. Η εκκολπωματίτιδα είναι μία από τις πιο συχνές διαγνώσεις, ενώ πληθώρα έτερων παθήσεων μπορεί να εμφανιστεί με παρόμοια εικόνα.

Εκπαιδευτικοί στόχοι

- Να παρουσιαστούν τα τυπικά και άτυπα ευρήματα της εκκολπωματίτιδας.
- Να αναγνωριστούν οι κύριες παθήσεις που περιλαμβάνονται στη διαφορική διάγνωση του άλγους στον αριστερό λαγόνιο βόθρο.
- Να αναδείξουμε τη σημασία της υπερηχοτομογραφίας ως διαγνωστικό εργαλείο πρώτης γραμμής σε ασθενείς με υποψία εκκολπωματίτιδας.
- Να τονίσουμε τη σημασία της σωστής τοποθέτησης του ασθενούς, τη σωστή επιλογή ηχοβολέα και της βελτιστοποίησης των παραμέτρων απεικόνισης.

Υλικό

Ασθενής προσήλθε στο ακτινολογικό τμήμα του ΓΝΑ Ο ΕΥΑΓΓΕΛΙΣΜΟΣ για υπερηχογραφικό έλεγχο αιτιώμενος άλγος στην αριστερή πλάγια κοιλιακή χώρα με αναφερόμενη κατανομή στον σύστοιχο ουρητήρα.

Ο ασθενής τοποθετείται σε ύπτια θέση. Αρχικά χρησιμοποιείται κυρτός ηχοβολέας (1–5 MHz) για τον εντοπισμό της περιοχής ευαισθησίας και στη συνέχεια γραμμικός υψηλής συχνότητας ηχοβολέας (9 MHz) για λεπτομερή αξιολόγηση των υποκείμενων δομών.

Κατά την εξέταση στο σημείο μετάπτωσης κατιόντος - σιγμοειδούς κόλου αναδεικνύονται:

- Οιδηματώδης απεικόνιση του τοιχώματος του παχέος εντέρου.
- Εκκόλπωμα.
- Παρουσία κοπρόλιθου εντός του εκκολπώματος.
- Αύξηση ηχογένειας του περικολικού λίπους.
- Μικρή συλλογή υγρού μεταξύ εντερικών ελίκων.

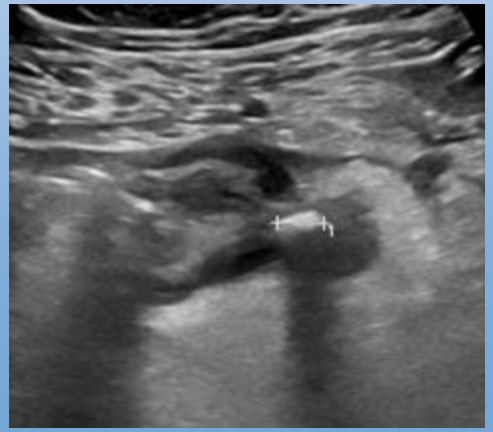

Παρατηρείται επίσης άλγος στην περιοχή κατά την άσκηση πίεσης με τον ηχοβολέα.

Διαφορική διάγνωση

- **Ουρολιθίαση** → διάταση του πυελοκαλυκικού συστήματος, πιθανή ανάδειξη λίθου εντός του ουρητήρα συνήθως στο αρχικό τμήμα του ουρητήρα ή στην κυστεοουρητηρική συμβολή.

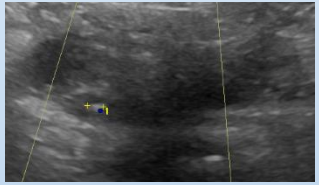

- **Νόσος Crohn** → πάχυνση του εντερικού τοιχώματος, ιδία της υπερηχογενούς υποβλεννογόνιας στιβάδας. Αύξηση της ηχογένειας του περικολικού λίπους. Πιθανότητα ανάδειξης υποηχογενούς περιοχής που αφορά σε όλο το πάχος του τοιχώματος. Έλκος → συρίγγιο → απόστημα.

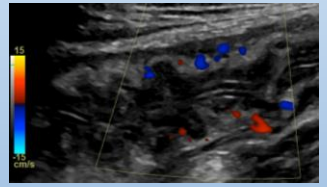

- **Παθολογία εκ των ωοθηκών** → απλή ή επιπλεγμένη ωοθηκική κύστη, συστροφή ωοθήκης.

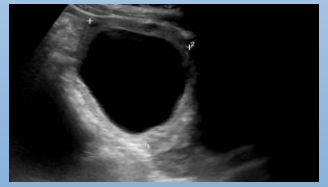

- **Επιπλοϊκή αποφυσίτιδα** → στρογγύλης μορφολογίας, μη συμπιέσιμος, υπερηχογενής σχηματισμός, χωρίς ανιχνεύσιμη εσωτερική αγγείωση και λεπτή υπόηχη άλω.

Συμπεράσματα

Η υπερηχοτομογραφία είναι ιδιαίτερα χρήσιμη ως διαγνωστικό εργαλείο αλλα και για την παρακολούθηση ασθενών με εκκολπωματίτιδα με επαναλαμβανόμενες εξετάσεις καθώς:

- Είναι εύκολα προσβάσιμος και οικονομικός.
- Επιτρέπει επαναληψιμότητα της εξέτασης για τη συνεχή εκτίμηση του ασθενούς.
- Διαφοροποιεί μεταξύ παθολογιών της διαφορικής διάγνωσης.
- Δεν εκθέτει τον ασθενή σε ακτινοβολία.