Απεικονιστικά ευρήματα οξείας ισχαιμίας μεσεντερίου στα επείγοντα: από subtle σε catastrophic

Μπαφίτης Β.[1], Πενταρά Ν. Β.[1], Γκουλιαβέρας Ν.[1], Ραφαηλίδης Β.[1], Μαυροπούλου Ξ.[1], Πρασόπουλος Π.[1]

1. Κλινική Ακτινολογίας, Πανεπιστημιακό Νοσοκομείο ΑΧΕΠΑ, Αριστοτέλειο Πανεπιστήμιο Θεσσαλονίκης

Εκπαιδευτικοί στόχοι:

Η παρουσίαση και ταξινόμηση των συχνότερων ακτινολογικών ευρημάτων της οξείας ισχαιμίας μεσεντερίου και η ανάδειξη αυτών που συνδέονται με αυξημένη θνητότητα.

Υλικό και μέθοδοι:

Μελετήθηκαν 5 ασθενείς (3 άνδρες, 2 γυναίκες) ηλικίας 61 έως 82 ετών που προσήλθαν στο τμήμα επειγόντων περιστατικών με τελική διάγνωση οξείας ισχαιμίας μεσεντερίου.

Λήφθησαν υπ' όψιν οι εξής απεικονιστικές μέθοδοι:

- Ακτινογραφία κοιλίας
- Αξονική τομογραφία κοιλίας (πριν και μετά την ενδοφλέβιο χορήγηση σκιαγραφικής ουσίας)

Ιδιαίτερη έμφαση δόθηκε σε ευρήματα που αφορούν τόσο το έντερο όσο και τα αγγεία που το τροφοδοτούν.

Παρουσία αέρα ενδοτοιχωματικά (pneumatosis intestinalis) σε έλικα εντέρου.

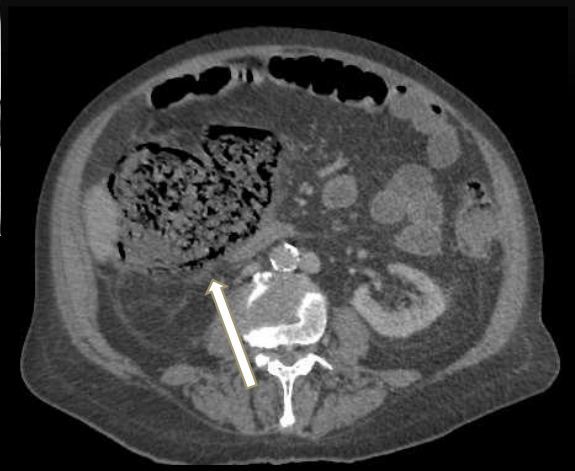

Έντονη κοπρανοπλήθεια και διάταση του ανιόντος με ρύπανση του πέριξ λίπους και μικροσυλλογές. Παρουσία αέρα ενδοτοιχωματικά (pneumatosis intestinalis).

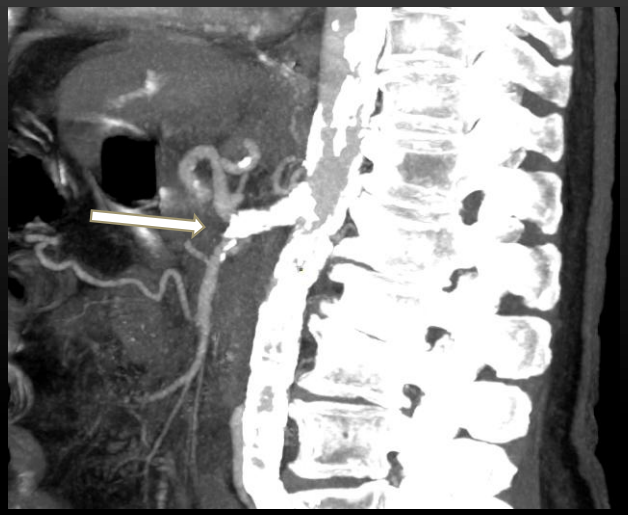

Κοινό στέλεχος κοιλιακής και άνω μεσεντερίου αρτηριών το οποίο παρουσιάζει έντονα αθηρωματικό φορτίο

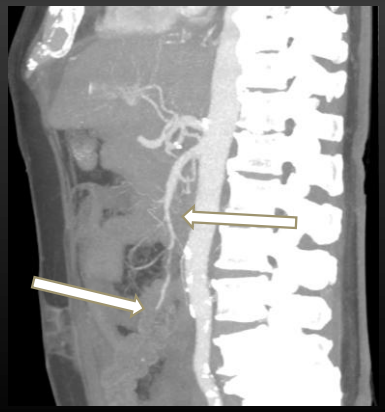

Ελάττωση του εύρους του αυλού του αγγείου της άνω μεσεντερίου αρτηρίας στο περιφερικό της τμήμα (6-7 εκ μετά την έκφυσή της), με προοδευτική απόφραξή της.

Απόφραξη SMA

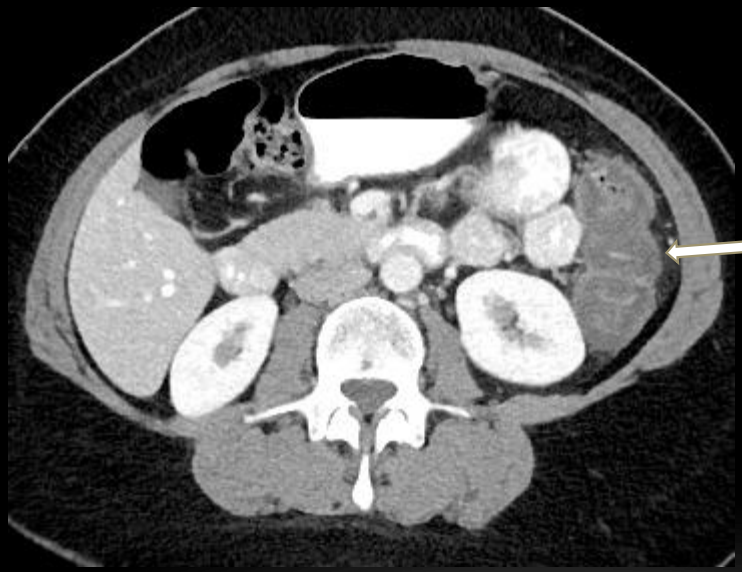

Οιδηματώδης απεικόνιση του υποβλεννογόνιου χιτώνα με ενίσχυση του ορώδους. Πάχυνση τοιχώματος σπληνικής καμπής

ΣΥΖΗΤΗΣΗ

Η AMI είναι μία απειλητική για την ζωή κατάσταση με υψηλή θνησιμότητα (50-69%) και δύσκολη διάγνωση, καθώς τα συμπτώματα και οι εργαστηριακές εξετάσεις είναι συχνά μη ειδικά.

Τα απεικονιστικά ευρήματα μπορεί να διαφέρουν ανάλογα με τη διάρκεια της νόσου και το αίτιο. Ωστόσο, ορισμένα χαρακτηριστικά είναι κοινά στις περισσότερες σοβαρές οξείες περιπτώσεις και οφείλονται στην νέκρωση του εντερικού τοιχώματος και στην διάτρηση. Πάχυνση και μεταβολές στην ενίσχυση του τοιχώματος του εντέρου (target or halo appearance), ελλείμματα πλήρωσης στα μεσεντέρια αγγεία, παρουσία αέρα στο τοίχωμα ή στο πυλαιο-μεσεντέριο αγγειακό δίκτυο, πνευμοπεριτόναιο καθώς και ρυπαρότητα του μεσεντέριου λίπους.

Παράλληλα, έχουν αναγνωριστεί συχνές παγίδες που μπορεί να δυσχεράνουν τη διάγνωση, όπως η εσφαλμένη ερμηνεια της πνευμάτωσης ως ειδικό σημείο της νόσου, η λανθασμένη ερμηνεια του παραλυτικού ειλεού ως καλοήθους ευρήματος, η ψευδοπνευμάτωση και ορισμένες εντεροκολίτιδες. Η γνώση τους ενισχύει την διαγνωστική ακρίβεια και υποστηρίζει την ταχύτερη και αποτελεσματικότερη κλινική διαχείριση.

1. Kanasaki S, Furukawa A, Fumoto K, et al. Acute Mesenteric Ischemia: Multidetector CT Findings and Endovascular Management. Radiographics. 2018;38(3):945-961. doi:10.1148/rg.2018170163
2. Fitzpatrick LA, Rivers-Bowerman MD, Thipphavong S, Clarke SE, Rowe JA, Costa AF. Pearls, Pitfalls, and Conditions that Mimic Mesenteric Ischemia at CT. Radiographics. 2020;40(2):545-561. doi:10.1148/rg.2020190122
3. Gaillard F, Yap J, Raymond Chieng S, et al. Mesenteric ischemia. Reference article, Radiopaedia.org (Accessed on 25 Oct 2025) https://doi.org/10.53347/rID-1514