ΣΥΣΤΡΟΦΗ ΧΟΛΗΔΟΧΟΥ ΚΥΣΤΗΣ-ΜΙΑ ΣΠΑΝΙΑ ΑΛΛΑ ΕΠΙΚΙΝΔΥΝΗ ΚΛΙΝΙΚΗ ΟΝΤΟΤΗΤΑ

Κυριακή Αναγνώστου[1], Βασίλειος Πετρέλλης[1], Ευστράτιος Κούσκος[2], Παναγιώτα Δαλλά[2]

1.Ακτινοδιαγνωστικό τμήμα Γ.Ν.Μυτιλήνης Βοστάνειο, Λέσβος 2.Χειρουργικό τμήμα Γ.Ν.Μυτιλήνης Βοστάνειο, Λέσβος

Εισαγωγή

- Η συστροφή της χοληδόχου κύστης είναι μια εξαιρετικά σπάνια περίπτωση οξείας κοιλίας, δυνητικά θανατηφόρα, η οποία έχει περιγραφεί ελάχιστες φορές στην βιβλιογραφία [1,4].Αν και η αιτία είναι άγνωστη,οι προδιαθεσικοί παράγοντες περιλαμβάνουν την κυφοσκολίωση ,ανατομικές παραλλαγές της μεσεντερίου και της προσκόλλησης της χοληδόχου κύστης στο ήπαρ[1,2,4].Επίσης, η απώλεια σπλαχνικού λίπους και η ατροφία του ήπατος επιτρέπουν μεγαλύτερο χώρο για περιστροφική κίνηση της χοληδόχου κύστης[2,3]. Η παρουσία χολόλιθων είναι τυχαία (<30% των περιπτώσεων)και παρατηρείται κυρίως σε ηλικιωμένες γυναίκες [1,4].

- Προκαλείται από την συστροφή του κυστικού πόρου και της αρτηρίας που οδηγεί σε διάταση, οίδημα και τελικά νέκρωση της χοληδόχου κύστης [1,2]. Μπορεί να είναι πλήρης ή μερική >180° ή <180° αντίστοιχα[1]. Συνήθως θέτει διαγνωστικό δίλημμα εξαιτίας της σπανιότητας και των μη ειδικών συμπτωμάτων, γι΄αυτό και η διάγνωση γίνεται συχνότερα διεγχειρητικά (προεγχειρητική διάγνωση μόνο στο 25% των ασθενών) [2,3].Η επείγουσα χολοκυστεκτομή είναι η θεραπεία εκλογής[1,4].

ΠΑΡΟΥΣΙΑΣΗ ΠΕΡΙΣΤΑΤΙΚΟΥ

90χρονη γυναίκα, ανοϊκή προσήλθε στο ΤΕΠ λόγω εμέτου ,ανορεξίας και κοιλιακού άλγους από 3ημέρου

- ζωτικά σημεία: θ:37, σφ:90, ΑΠ:105/55
- κλινική εξέταση: ευαισθησία κοιλίας στην ψηλάφηση ,κυρίως δεξιό υποχόνδριο
- εργαστηριακά: WBC: 10.500 με 95% ουδετερόφιλα, CRP: 310 mg/L, urea 132: mg/dL, cr :1.8 mg/dL

- Η **αξονική τομογραφία (CT)** ανέδειξε μια μεγάλη συλλογή υγρού (~ 10 x 5 cm) στο δεξιό υποχόνδριο, η οποία θα μπορούσε να αντιπροσωπεύει μια διατεταμένη φλεγμαίνουσα χοληδόχο κύστη. [Εικ.1]
- Διενεργήθηκε επείγουσα ερευνητική λαπαροτομία όπου βρέθηκε νεκρωμένη χοληδόχος κύστη σε συστροφή με παχυμένο τοίχωμα. [Εικ.2]

- **CT ευρήματα που υποδηλώνουν συστροφή της χοληδόχου κύστης**

- συστροφή του κυστικού πόρου, γνωστή ως σημείο στροβιλισμού (whirlpool sign) παθογνωμονικό [1]
- ανώμαλη θέση χοληδόχου κύστης(οριζόντια αντί για κάθετη)
- οίδημα και πάχυνση τοιχώματος
- περιχολοκυστική συλλογή
- διάταση χοληδόχου κύστης[1,2,4]

- **Υπερηχογραφικά ευρήματα**

- θέση της χοληδόχου κύστης έξω από το βόθρο της
- συνεστραμμένος μίσχος
- οριζόντια χοληδόχος κύστη
- απουσία ροής αίματος στο υπερηχογράφημα Doppler
- τυπικά ευρήματα της χολοκυστίτιδας[2,4]

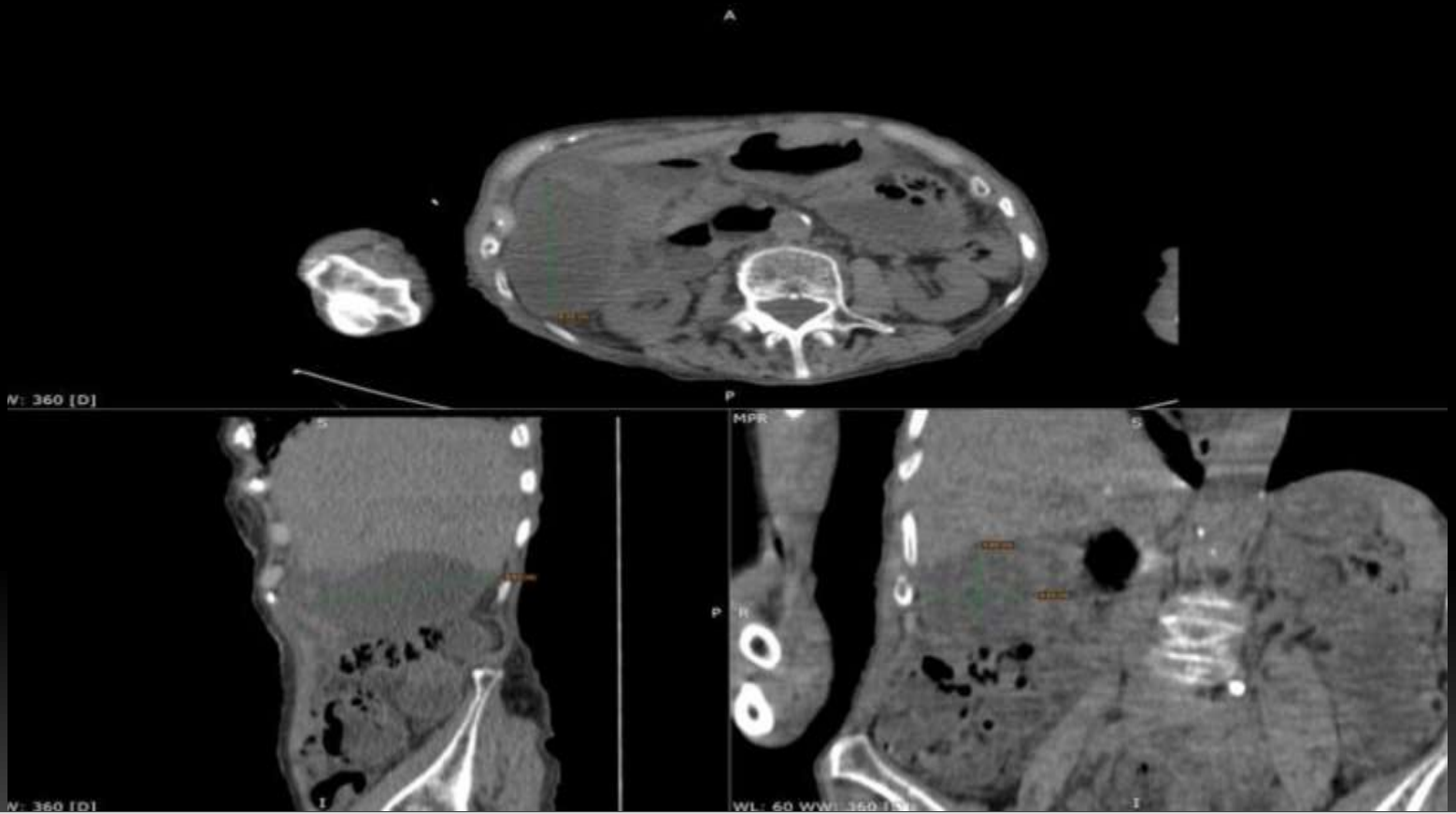

Εικόνα 1.CT χωρίς σκιαγραφικό – παρουσία μεγάλης συλλογής υγρού ~10 x 5 cm -πιθανή διατεταμένη φλεγμαίνουσα χοληδόχος κύστη

Εικόνα 2. Διεγχειρητικά ευρήματα- νεκρωμένη χοληδόχος κύστη με πεπαχυμένο τοίχωμα και ψευδομεμβράνες

ΣΥΜΠΕΡΑΣΜΑΤΑ

- Η συστροφή της χοληδόχου κύστης, αν και σπάνια, πρέπει να συμπεριλαμβάνεται στη διαφορική διάγνωση του άλγους δεξιού υποχονδρίου και της οξείας κοιλίας, ιδίως σε ηλικιωμένους ασθενείς χωρίς χολολιθίαση, λόγω των μη ειδικών συμπτωμάτων και της ομοιότητας με την οξεία χολοκυστίτιδα[2,4].

- Η έγκαιρη διάγνωση και χειρουργική αντιμετώπιση έχουν καλή πρόγνωση, καθώς οδηγούν στη μείωση των επιπλοκών ,όπως γάγγραινα και διάτρηση και στη μετεγχειρητική βελτίωση των ασθενών [2,3,4].

ΒΙΒΛΙΟΓΡΑΦΙΑ

1. Masaghi, R., Kerns, S., Enea, M., Avalos, F., & Paez-Carpio, A. (n.d.). Torsion of the gallbladder. RadioGraphics. https://doi.org/10.1148/rg.240019
2. Keller, J., Best, S., & Boatright, C. (2024). Gallbladder torsion: A rare but critical diagnosis. *Kansas Journal of Medicine*, 17(1), 16–17. https://doi.org/10.17161/kjm.vol17.21594
3. Hamblin, H. M., Goel, A., & Pennington, J. R. (2024). Torsion of the gallbladder. Journal of the American Association of Physician Assistants (JAAPA). https://doi.org/10.1097/01.JAA.00000000000000020
4. Matías-García, B., Sainz-Azara, C., Mendoza-Moreno, F., Díez-Alonso, M., & Gutiérrez-Calvo, A. (2023). *Gallbladder volvulus in an elderly patient: A case report and review of the literature*. Cureus, 15(9), e45167. https://doi.org/10.7759/cureus.45167