Γενικό Νοσοκομείο
Ελευσίνας "Θριάσιο"

Άλγος Δεξιού Λαγονίου Βόθρου: Από την Κλινική Υποψία στη Στοχευμένη Υπερηχογραφική Απεικόνιση

Καλογήρου Δ , Sofronieva E , Καλοκαιρινού Μ , Μεδινάς Π , Αγγελοπούλου Β , Παπανδρέου Ε , Βαγδατλής Θ , Τριανταφύλλου Ε ,

Γενικό Νοσοκομείο Ελευσίνας «Θριάσιο»

Εκπαιδευτικοί Στόχοι

- Παρουσίαση συχνών και μη αιτιών άλγους δεξιού λαγόνιου βόθρου
- Κατανόηση των χαρακτηριστικών υπερηχογραφικών ευρημάτων τους

Υλικό: Συχνότερες Παθήσεις

ΟΞΕΙΑ ΣΚΩΛΗΚΟΕΙΔΙΤΙΔΑ

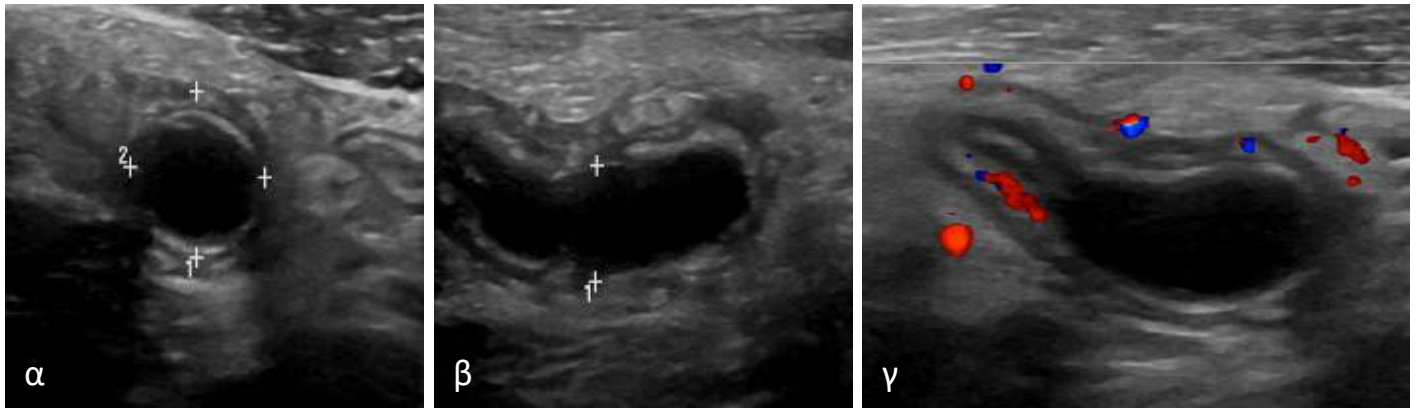

Περιστατικό 1. Ασυμπίεστη τυφλή έλικα διαστάσεων 1,3 x 1,1 cm με αυξημένη αγγείωση στο έγχρωμο Doppler.

ΚΟΛΙΤΙΔΑ ΑΝΙΟΝΤΟΣ

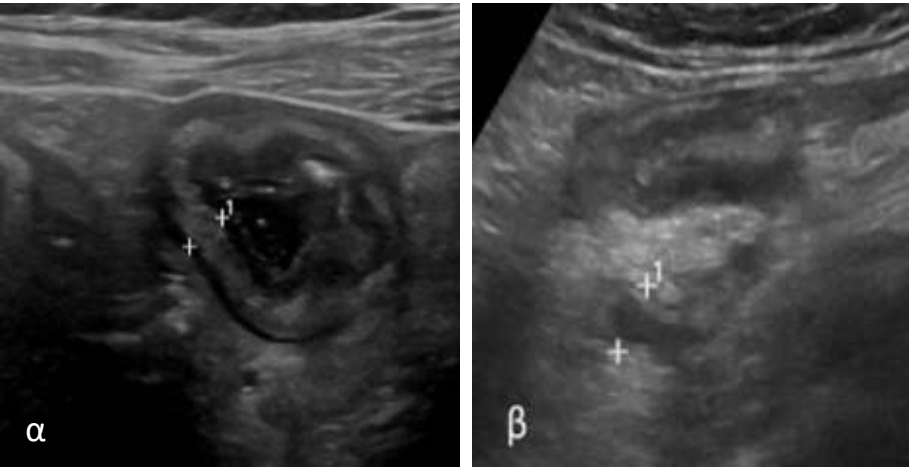

Περιστατικό 4. Πάχυνση τοιχώματος ανιόντος έως 4 mm **(α)**, με συνοδό πάχυνση του τοιχώματος της σκωληκοειδούς απόφυσης **(β)**.

ΕΚΚΟΛΠΩΜΑΤΑ ΣΙΓΜΟΕΙΔΟΥΣ

Περιστατικό 3. Εκκολπώματα σιγμοειδούς και ήπια θολερότητα του λίπους πέριξ.

ΜΕΣΕΝΤΕΡΙΑ ΛΕΜΦΑΔΕΝΙΤΙΔΑ

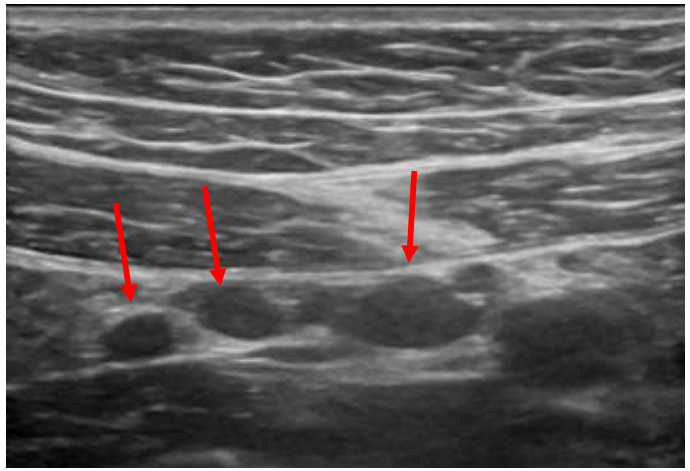

Περιστατικό 2. Πολλαπλοί διογκωμένοι μεσεντέριοι λεμφαδένες (κόκκινα βέλη) βραχείας διαμέτρου > 5 mm.

Υλικό: Συχνότερες Παθήσεις - Συνέχεια

ΧΟΛΟΚΥΣΤΙΤΙΔΑ-ΧΟΛΑΓΓΕΙΙΤΙΔΑ

Περιστατικό 5. Διάταση της χοληδόχου κύστης 11 x 5,1 cm , πάχυνση τοιχώματος 6 mm ,και διάταση του ΚΧΠ 1,2 cm.

ΔΕΞΙΑ ΠΥΕΛΟΝΕΦΡΙΤΙΔΑ

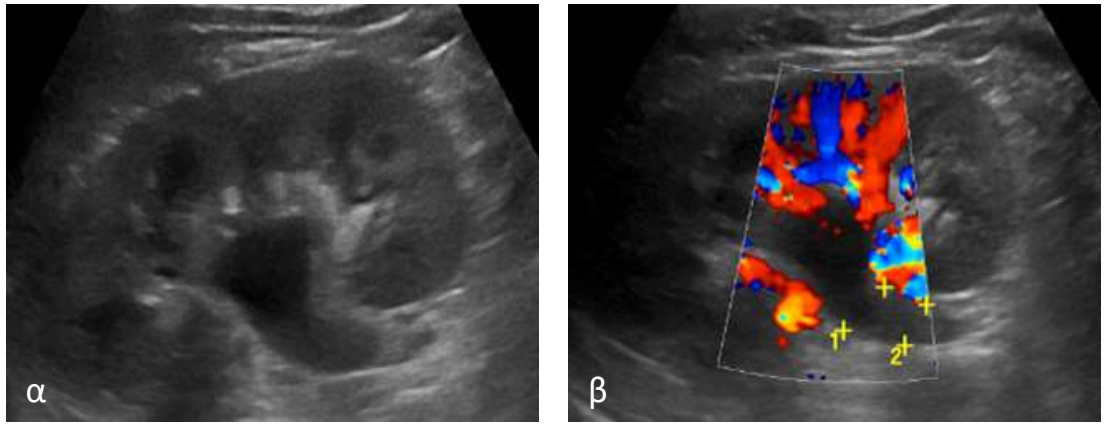

Περιστατικό 7. Διάταση ΠΚΣ του δεξιού νεφρού με αυξημένη αγγείωση εντός της πυέλου.

ΡΗΞΗ ΚΥΣΤΗΣ ΔΕΞΙΑΣ ΩΟΘΗΚΗΣ

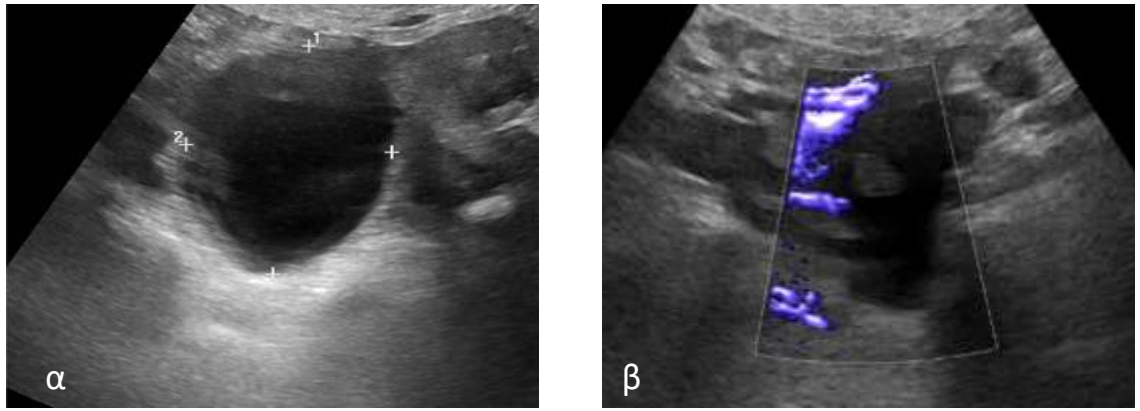

Περιστατικό 6. Ευμέγεθες σχετικά ασαφοποιημένο μόρφωμα στον δεξιό παραμήτριο χώρο, με συμπαγή και κυστικά στοιχεία και διαστάσεις 6,8 x 5,4 cm.

ΣΥΣΤΡΟΦΗ ΜΟΡΦΩΜΑΤΟΣ ΔΕΞΙΑΣ ΩΟΘΗΚΗΣ

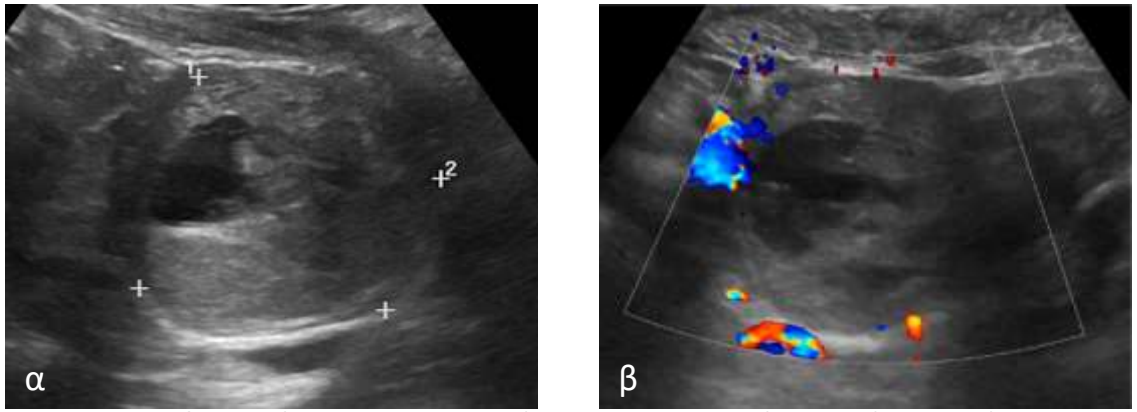

Περιστατικό 8. Διόγκωση ΔΕ ωοθήκης με παρουσία μικτής ηχογένειας μορφώματος διαστάσεων 7,1 x 7 cm. Άνωθεν της μήτρας κεντρικά αλλαντοειδής υπόηχος σχηματισμός. Μικρή συλλογή ελεύθερου υγρού επιχωρίως.

Υλικό – Σπάνιες Παθήσεις

ΑΠΟΦΡΑΚΤΙΚΟΣ ΕΙΛΕΟΣ

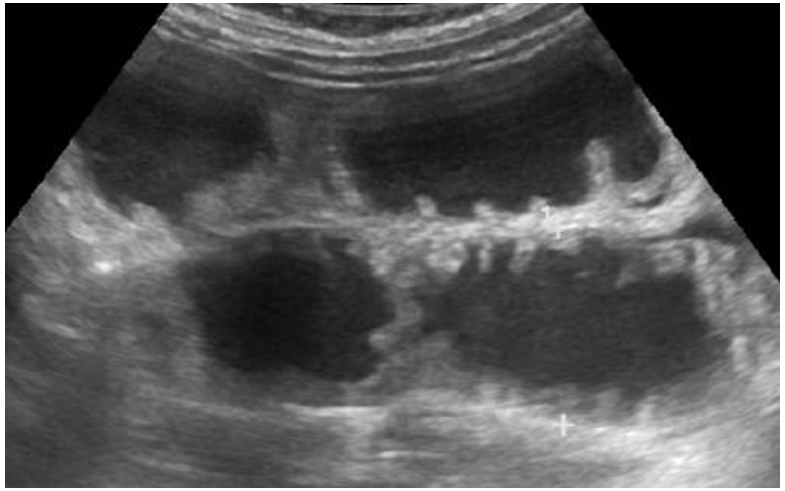

Περιστατικό 9. Διατεταμένες έλικες λεπτού εντέρου με εύρος έως 4 cm και συλλογή υγρού μεταξύ των ελίκων.

ΣΚΩΛΗΚΟΕΙΔΙΤΙΔΑ + CA ΤΥΦΛΟΥ

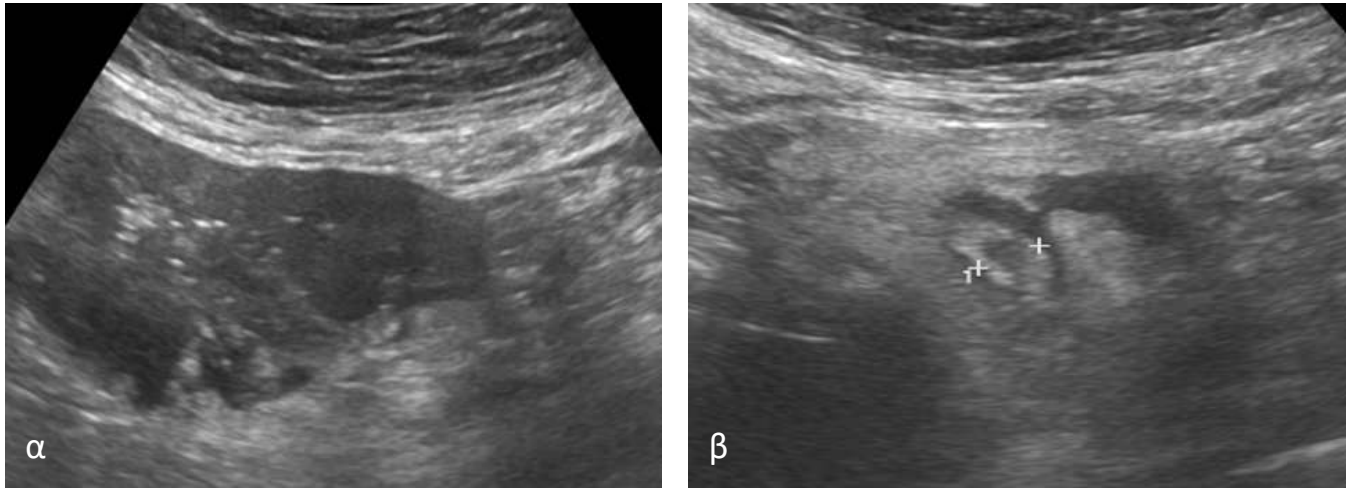

Περιστατικό 10. Διάταση και ασαφοποίηση των ορίων του τυφλού **(α)**, με εντοπισμένη συλλογή πέριξ αυτού εντός της οποίας διακρίνεται διατεταμένη η σκωληκοειδής απόφυση με εύρος ~ 9 χιλ **(β)**.

ΟΥΡΙΝΩΜΑ

Περιστατικό 11. Διάταση του ΠΚΣ ΔΕ **(α)** και του σύστοιχου ουρητήρα σε όλο το μήκος του έως και την ελάσσονα πύελο όπου ασαφοποιείται **(β)** από ανομοιογενούς ηχογένειας σχηματισμό διαμέτρου 4,5 εκ. (κίτρινοι σταυροί) χωρίς ανάδειξη αγγείωσης αυτού **(γ)**.

Συμπεράσματα

- **Το υπερηχογράφημα αποτελεί εξέταση πρώτης γραμμής στο άλγος δεξιού λαγονίου βόθρου.**
- **Απαιτείται εξοικείωση με το πλήρες φάσμα παθολογιών που μιμούνται τη σκωληκοειδίτιδα.**
- **Η στοχευμένη απεικόνιση οδηγεί σε ταχύτερη διάγνωση και αποφυγή περιττών εξετάσεων.**

Βιβλιογραφία

- **Goudie, A.** «Right iliac fossa pain other than appendicitis: A pictorial review». *Journal of Medical Ultrasound*, 31(1), 2023. DOI:10.4103/jmu.jmu_6_23.
- **White, E.K., et al.** «The role of ultrasound in right iliac fossa pain». *Ultrasound in Medicine & Biology / Radiology Review*. (Pictorial review) PMC.
- **Melissovas, I., et al.** «Not only appendicitis! Transabdominal ultrasound detects …» (Pictorial essay). *Hellenic Journal of Radiology / HJ Radiology*.
- **Ahmed, S. S., Al-Najjar, S. A.** “The role of ultrasound in assessing acute right iliac fossa pain” — μελέτη σε 120 ασθενείς. *Zanco Journal of Medical Sciences*, 2020.