ΣΥΣΤΡΟΦΉ ΜΕΣΕΝΤΕΡΊΟΥ ΚΑΙ ΛΕΠΤΟΎ ΕΝΤΈΡΟΥ ΣΕ ΒΡΈΦΗ: Ο ΡΌΛΟΣ ΤΟΥ ΥΠΕΡΗΧΟΓΡΑΦΉΜΑΤΟΣ ΣΤΗΝ ΈΓΚΑΙΡΗ ΔΙΆΓΝΩΣΗ

Ακτινολογικό Τμήμα,
Τζάνειο Γενικό Νοσοκομείο Πειραιά

Συγγραφείς: Μαρία Ελένη Ναζάρη, Κατερίνα Γιαννουκάκου, Liliya Akbarova, Μαγδαληνή Κοφίτσα, Χαράλαμπος Μαγγανάς, Διονύσιος Φουρνογεράκης, Χρήστος Εμμανουλίδης

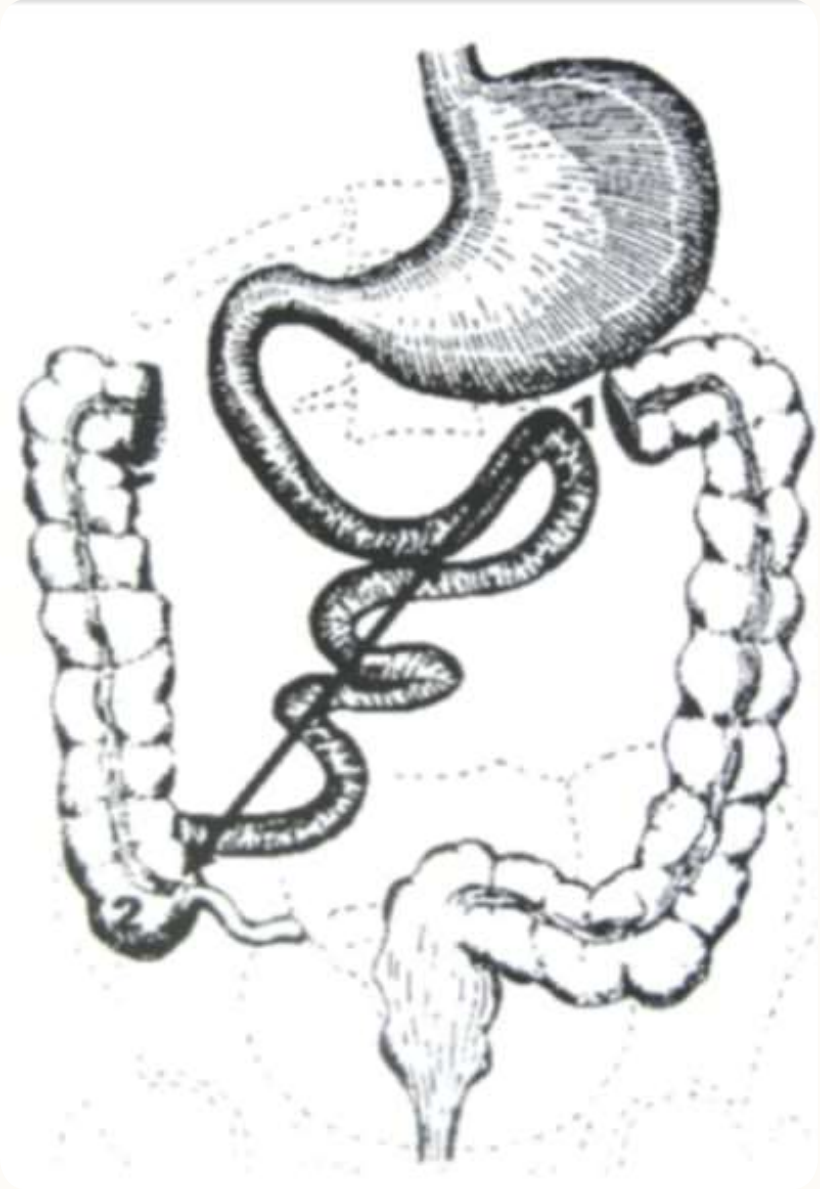

Φυσιολογική εμβρυολογική ανάπτυξη του εντέρου

- Κατά την 5η έως τη 12η εβδομάδα
- Στροφή 270 μοιρών του μέσου εντέρου - τμήματος του εντέρου που αντιστοιχεί στη 2η μοίρα του δωδεκαδακτύλου έως το δεξί άκρο του εγκάρσιου κόλου - γύρω από την άνω μεσεντέριο αρτηρία σε 3 στάδια
- Αποτέλεσμα: καθήλωση της ρίζας του μεσεντέριου σε ένα μακρύ, επιμήκη άξονα από το αριστερό υποχόνδριο έως το δεξί λαγόνιο βόθρο

Διαταραχή περιστροφής και καθήλωσης του εντέρου στο 2ο στάδιο

- 1/500 γεννήσεις
- Διακοπή της στροφής στο στάδιο των 180 μοιρών με αποτέλεσμα τη βραχεία ρίζα του μεσεντερίου
- Βασική επιπλοκή: συστροφή -volvulus- και ισχαιμική νέκρωση του εντέρου
- Στο 80% των περιπτώσεων κλινική εμφάνιση στο 1ο μήνα ζωής

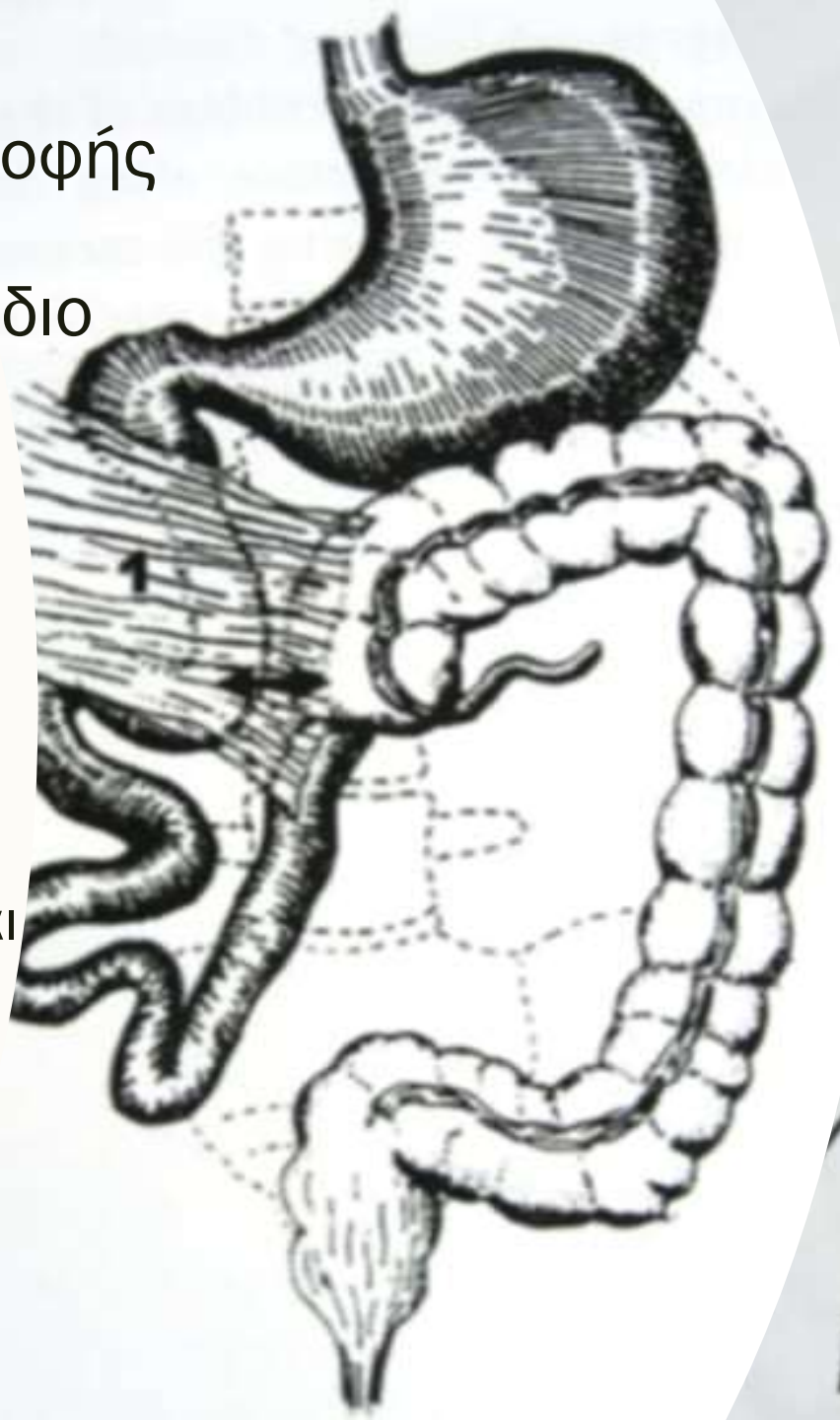

Φυσιολογικά υπερηχογραφικά ευρήματα

- SMV δεξιά της SMA
- Η 3η μοίρα δωδεκαδακτύλου απεικονίζεται οπισθοπεριτοναικά, ανάμεσα στην SMA και την αορτή

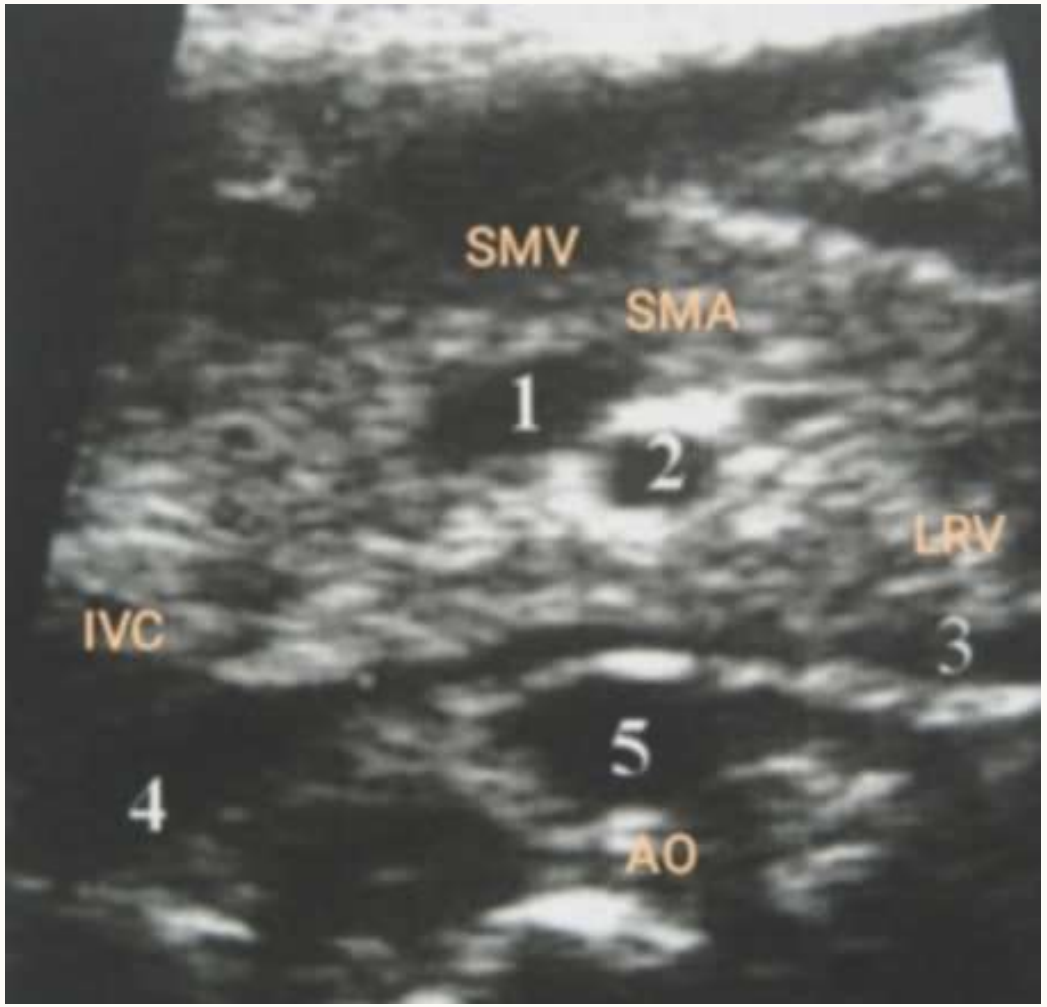

Υπερηχογραφικά ευρήματα midgut volvulus

- SMV αριστερά της SMA
- Σπείρα με δεξιόστροφη φορά - whirlpool sign - που δημιουργούν η SMV, τμήματα μεσεντερίου και έλικες λεπτού εντέρου γύρω από την SMA
- Διάταση των κεντρικότερων τμημάτων του δωδεκαδακτύλου

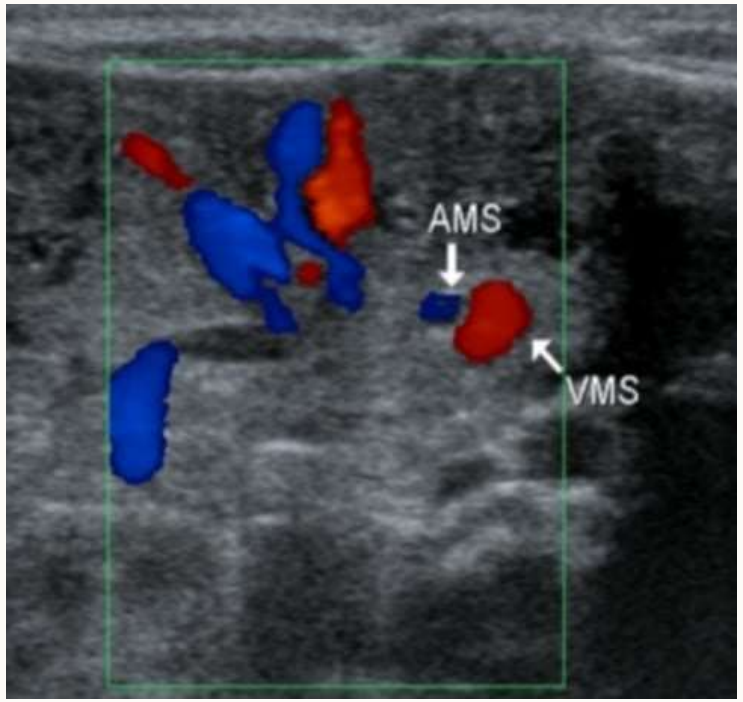

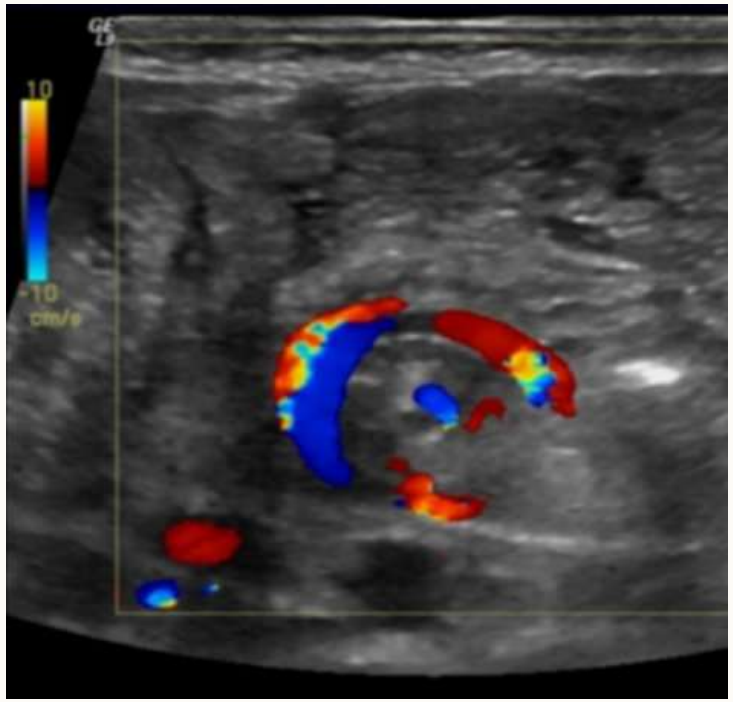

Βιβλιογραφία:

- Meshaka R. et al. Ultrasound as the first line investigation for midgut malrotation: a UK tertiary centre experience. Clin Radiol. 2024;79:150-9.
- Nguyen HN. et al.Untwisting the complexity of midgut malrotation and volvulus ultrasound. Pediatr Radiol. 2021;51:658-668. doi:10.1007/s00247-020-04876-x
- Nguyen HN. et al. Ultrasound for midgut malrotation and midgut volvulus: AJR Expert Panel Narrative Review. AJR Am J Roentgenol. 2022;218:931-942. doi:10.2214/AJR.21.27242
- Millar AJW, Rode H, Cywes S. Malrotation and volvulus in infancy and childhood. Semin Pediatr Surg. 2003 Nov;12(4):229-236. doi: 10.1053/j.sempedsurg.2003.08.003