Γενικό Νοσοκομείο Ελευσίνας "Θριάσιο"

Η Διαγνωστική Αξία του Υπερηχογραφήματος στην Οξεία Σκωληκοειδίτιδα

Sofronieva E, **Καλογήρου Δ** , Λαγομιτζής Π , Καλοκαιρινού Μ , Σαββοπούλου Β, Δημήτρουλα Ε, Καπνίση Ε, Πυθάρα Χ

Γενικό Νοσοκομείο Ελευσίνας «Θριάσιο»

ΕΙΣΑΓΩΓΗ

Το υπερηχογράφημα (US) αποτελεί σημαντικό εργαλείο πρώτης γραμμής για την αξιολόγηση ασθενών με υποψία οξείας σκωληκοειδίτιδας.

Παράγοντες που περιορίζουν την ευαισθησία της μεθόδου:

- Η μη δυνατότητα απεικόνισης του οργάνου
- Ο σωματότυπος και η κατάσταση νηστείας του ασθενούς
- Η οπισθοτυφλική θέση της σκωληκοειδούς απόφυσης
- Η εμπειρία του εξεταστή

ΣΚΟΠΟΣ

Είναι η αξιολόγηση της διαγνωστικής ακρίβειας του US σε ασθενείς με υποψία οξείας σκωληκοειδίτιδας, σε σύγκριση με την αξονική (CT) και τη χειρουργική έκβαση.

ΥΛΙΚΟ

- 354 ασθενείς με κλινική υποψία οξείας σκωληκοειδίτιδας υποβλήθηκαν σε US σε χρονικό διάστημα 6 μηνών

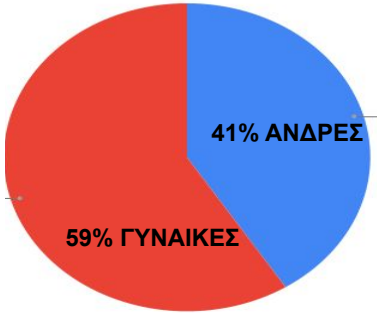

Εικόνα 1. Κατανομή των ασθενών με άλγος ΔΛΒ με βάση το φύλο.

- Μέση ηλικία των ασθενών 37,98 έτη

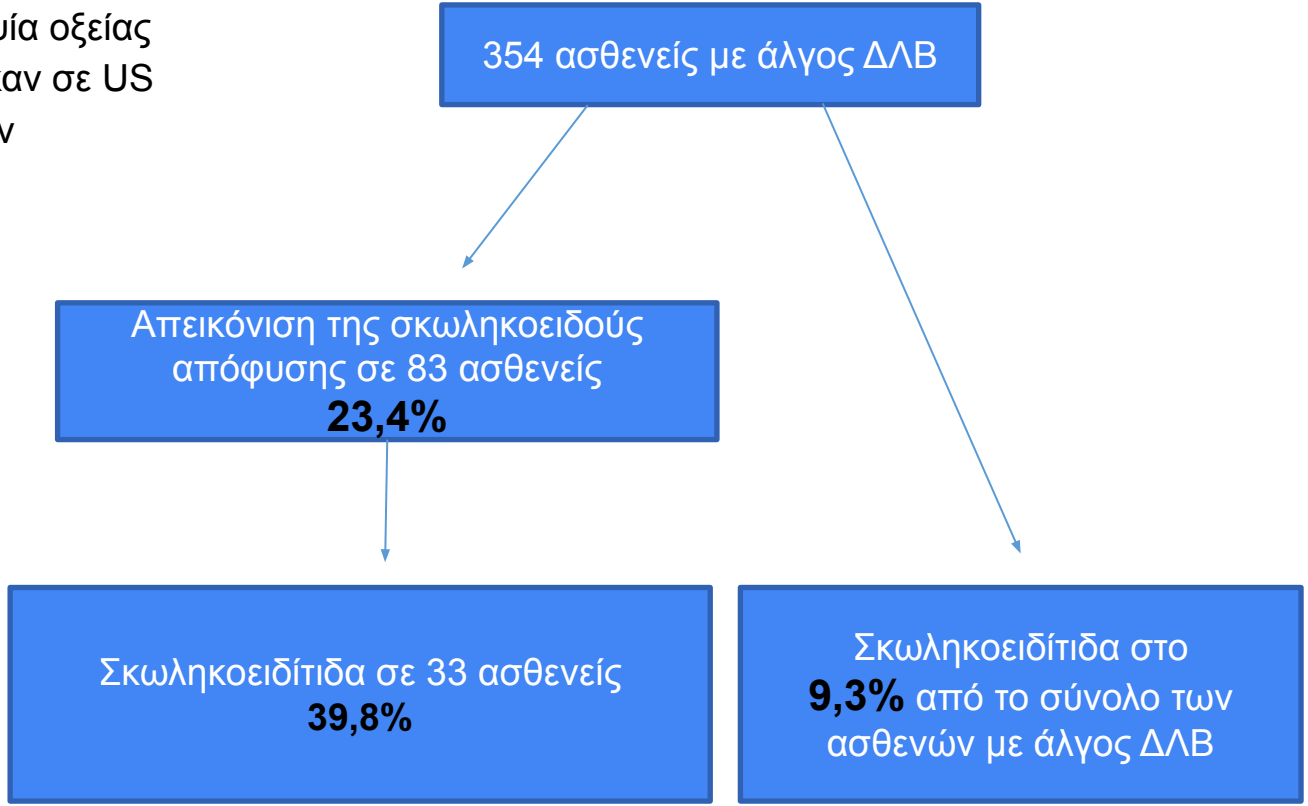

Εικόνα 2. Απεικόνιση με US. Από το σύνολο των ασθενών με άλγος ΔΛΒ, η σκωληκοειδής απόφυση απεικονίστηκε στο ¼ των ασθενών ενώ σκωληκοειδίτιδα απεικονίστηκε στο 1/10.

ΥΛΙΚΟ

354 ασθενείς με άλγος ΔΛΒ

↓

CT πραγματοποιήθηκε στο 35%

↓

31,5%
οξεία σκωληκοειδίτιδα.

Εικόνα 3. Απεικόνιση με CT. Από το σύνολο των ασθενών με άλγος ΔΛΒ που υποβλήθηκαν σε CT, σκωληκοειδίτιδα απεικονίστηκε στο 1/3 των ασθενών.

354 ασθενείς με άλγος ΔΛΒ

↓

33 ασθενείς υποβλήθηκαν σε χειρουργική επέμβαση

↓

30 χειρουργικά επιβεβαιωμένες σκωληκοειδίτιδες (8,5% του συνόλου)

Εικόνα 4. Χειρουργική επέμβαση. Από το σύνολο των ασθενών με άλγος ΔΛΒ, σκωληκοειδίτιδα βρέθηκε σε <10% των ασθενών.

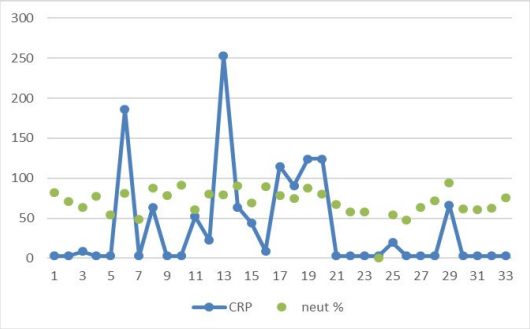

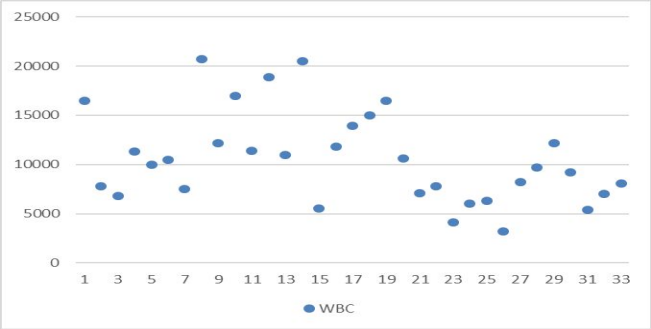

Εικόνα 5. Δεν ανευρέθη στατιστικά σημαντική συσχέτιση μεταξύ υπερηχογραφικών ευρημάτων και εργαστηριακών παραμέτρων.

- Η ευαισθησία του US ήταν 48,7% και η ειδικότητα 77,6%

Συμπεράσματα

- Το US χρησιμοποιείται κυρίως ως εργαλείο για την αρχική διαλογή και εκτίμηση του κινδύνου, παρά ως μέθοδος επιβεβαίωσης της νόσου.
- Η περιορισμένη απεικονισιμότητα της σκωληκοειδούς απόφυσης και η χαμηλή ευαισθησία του US, αναδεικνύουν την ανάγκη για πιο στοχευμένη χρήση του και για την εφαρμογή ενός σαφούς διαγνωστικού μονοπατιού σε περιπτώσεις ασαφών αποτελεσμάτων.
- Το υπερηχογράφημα δεν επαρκεί ως αποκλειστική μέθοδος τεκμηρίωσης ή αποκλεισμού της οξείας σκωληκοειδίτιδας.