ΓΕΝΙΚΟ
ΝΟΣΟΚΟΜΕΙΟ
ΞΑΝΘΗΣ

Ο ΕΠΑΣΒΕΣΤΩΜΕΝΟΣ ΛΑΒΥΡΙΝΘΟΣ ΤΗΣ ΣΚΛΗΡΥΝΤΙΚΗΣ ΠΕΡΙΤΟΝΙΤΙΔΑΣ (ENCAPSULATING PERITONEAL SCLEROSIS).ΞΕΤΥΛΙΓΟΝΤΑΣ ΤΟΝ ΜΙΤΟ ΤΗΣ ΑΡΙΑΔΝΗΣ ΣΤΗΝ ΔΙΕΡΕΥΝΥΣΗ ΤΗΣ ΠΑΘΟΛΟΓΙΑΣ.

ΝΙΚΟΛΑΪΔΟΥ Ε., ΓΟΥΛΙΜΑΡΗ Ρ., ΤΣΑΜΟΥΡΛΙΔΟΥ Ε., ΓΚΟΔΟΛΙΑ Α., ΠΑΣΣΙΑΣ Γ., ΔΗΜΗΤΡΙΑΔΗΣ Σ.

ΑΚΤΙΝΟΛΟΓΙΚΟ ΤΜΗΜΑ Γ.Ν. ΞΑΝΘΗΣ

ΕΚΠΑΙΔΕΥΤΙΚΟΙ ΣΤΟΧΟΙ

Παρουσιάζονται τα ακτινομορφολογικά χαρακτηριστικά ασθενούς που υποβάλλεται σε μακροχρόνια περιτοναϊκή κάθαρση στην Αξόνικη Τομογραφία αλλά και στην απλή ακτινογραφία και τον υπέρηχο.

ΠΑΘΟΦΥΣΙΟΛΟΓΙΑ

Οι ασθενείς με ΧΝΑ παρουσιάζουν συνήθως υπερασβαιστιαιμία λόγω της ελαττωμένης εντερικής απορρόφησης ασβεστίου. Ακόμη, η μακροχρόνια περιτοναϊκή κάθαρση σχετίζεται με προοδευτικές μορφολογικές και λειτουργικές μεταβολές της περιτοναϊκής μεμβράνης.

Χρόνια υπερφόρτωση ασβεστίου+μακροχρόνια περιτοναϊκή κάθαρση → Ασβεστοποίηση του περιτοναίου → Μικροφλεγμονή → Ίνωση → Σκλήρυνση και πάχυνση του περιτοναϊκού υμένα

Ενθυλάκωση του εντέρου από παχιά μεμβράνη ινικής (κουκούλι) που απεικονίζεται στην Αξονική Τομογραφία ή αποκαλύπτεται μετά από λαπαροσκόπηση ή λαπαρατομή.

ΥΛΙΚΟ

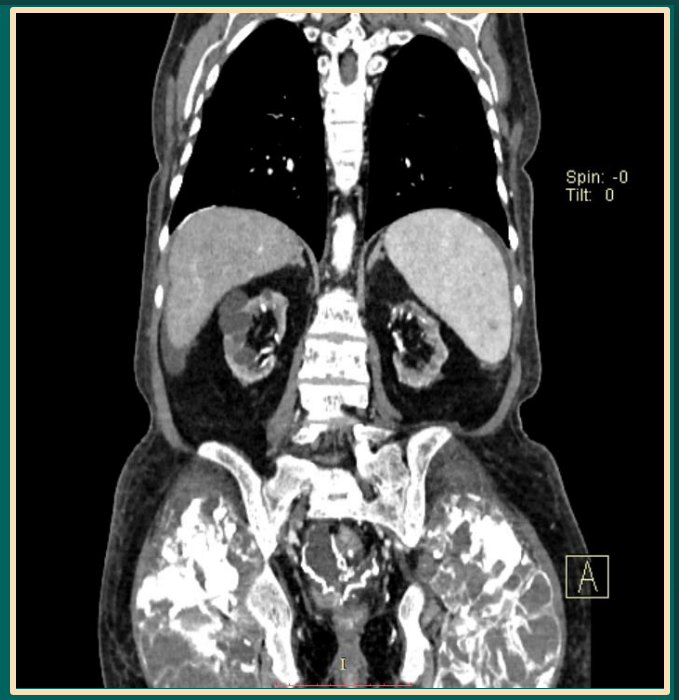

- Γυναίκα 27 ετών με χρόνια νεφρική ανεπάρκεια, ανά περιόδους υποβάλλεται σε τακτικές περιτοναϊκές πλύσεις. Παρουσίασε δευτεροπαθή υπερπαραθυρεοειδιμό, ωστόσο αρνήθηκε το θεραπευτικό πλάνο που σύστησε ο θεράπων ιατρός.
- Σε περιοδικούς ελέγχους που πραγματοποιούνται στο ακτινολογικό τμήμα του Γ.Ν. Ξάνθης, αναδεικνύονται διάφορες επιπλοκές του δευτεροπαθούς υπερπαραθυρεοειδισμού, με πιο θεαματικές τις έκδηλες επασβεστώσεις **στις πτυχες του περιτοναίου, στον υπεζωκότα αλλα και ευρήματα ασβεστοποιού μυοσίτιδας.**

ΥΛΙΚΟ

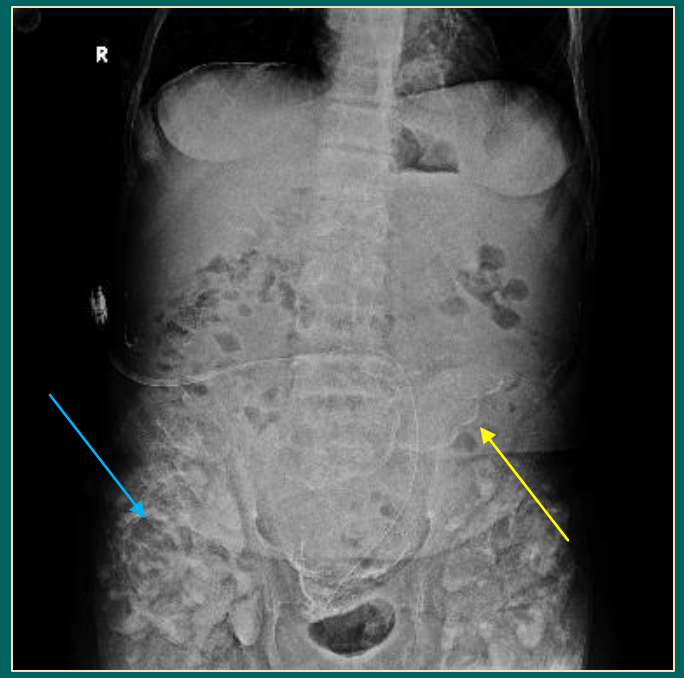

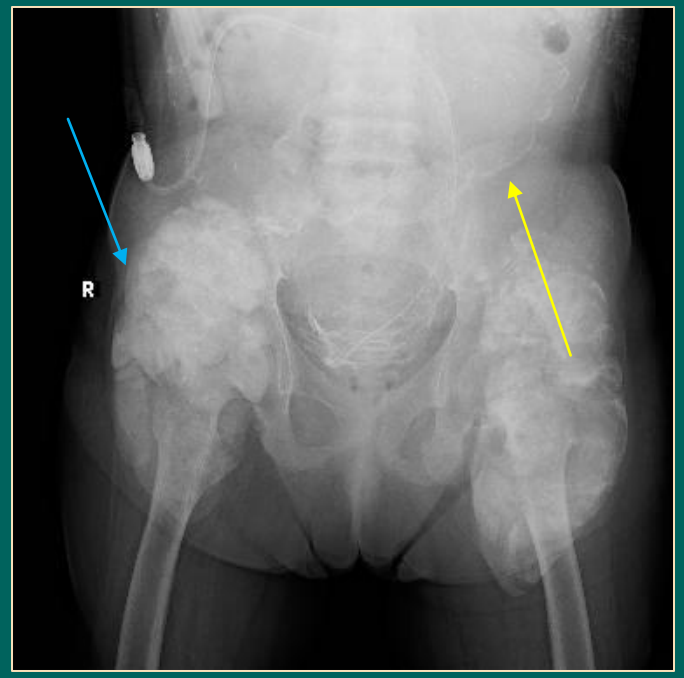

Σε υπέρηχο μαστών που υποβλήθηκε η ασθενής, αναδεικνύεται έκδηλη διεύρυνση των γαλακτοφόρων πόρων οπισθοθηλαία, με παχύρευστο περιεχόμενο και παρουσία ενδοπορικών επασβεστώσεων (κόκκινο βέλος) συνολικής διαμέτρου ~4,5cm.

Σε ακτινογραφίες κοιλίας που διενεργούνται ανά διαστήματα στο τμήμα, αναωγνωρίζονται κατ'αρχάς οι έκδηλες επασβεστώσεις στα μαλακά μόρια ως επί εικόνας μυοσίτιδας (μπλέ βέλη) αλλά και οι προαναφερόμενες επασβεστώσεις στην περιτοναϊκή κοιλότητα (κίτρινα βέλη).

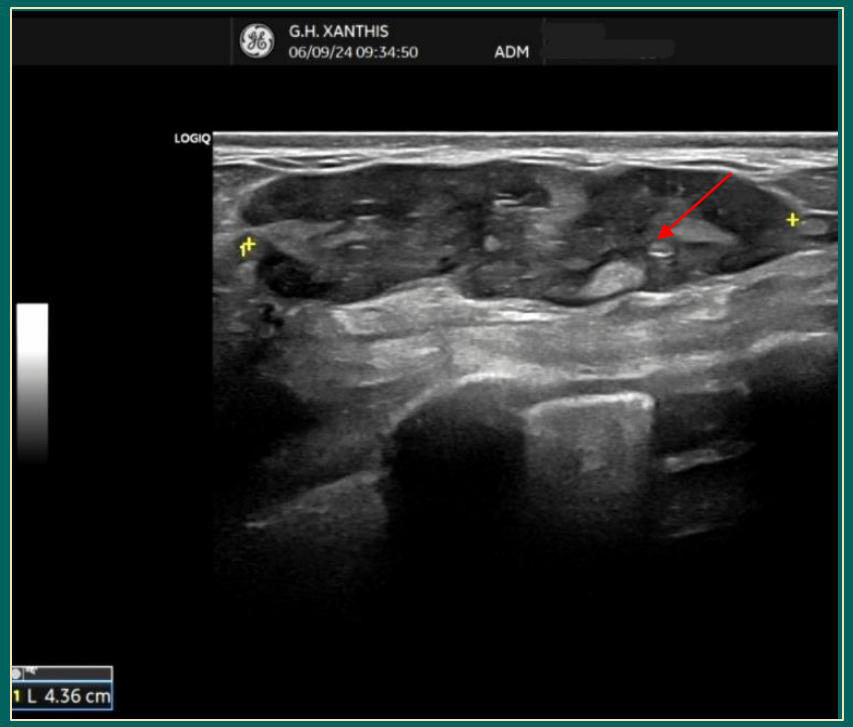

ΣΥΜΠΕΡΑΣΜΑ

- Η περιτοναϊκή σκλήρυνση αποτελεί μια από τις πιο σοβαρές επιπλοκές ασθενών με ΧΝΑ υπό περιτοναϊκή κάθαρση. Η αναγνώριση κλινικών και ακτινολογικών σημείων, η συστηματική παρακολούθηση και η εφαρμογή εξατομικευμένων θεραπευτικών παρεμβάσεων αποτελούν καθοριστικούς παράγοντες για τον περιορισμό της εξέλιξης των επιπλοκών και τη βελτίωση της ποιότητας ζωής των ασθενών.
- Συνολικά, η βαθύτερη κατανόηση των παθοφυσιολογικών μηχανισμών και η ενίσχυση της συνεργασίας μεταξύ ακτινολόγων και νεφρολόγων μπορούν να συμβάλουν ουσιαστικά στην πρόληψη, την έγκαιρη διάγνωση και τη βέλτιστη αντιμετώπιση των σοβαρών επιπλοκών.